

МИНИСТЕРСТВО ЗДРАВООХРАНЕНИЯ И СОЦИАЛЬНОЙ ЗАЩИТЫ  
НАСЕЛЕНИЯ РЕСПУБЛИКИ ТАДЖИКИСТАН

ГОСУДАРСТВЕННОЕ ОБРАЗОВАТЕЛЬНОЕ УЧРЕЖДЕНИЕ  
«ИНСТИТУТ ПОСЛЕДИПЛОМНОГО ОБРАЗОВАНИЯ В СФЕРЕ  
ЗДРАВООХРАНЕНИЯ РЕСПУБЛИКИ ТАДЖИКИСТАН»

*На правах рукописи*

Ходжаев Зиёратшоҳ Муродшоевич

**КЛИНИКА, ДИАГНОСТИКА И ЛЕЧЕНИЕ ДЕТЕЙ С  
СИНОСТОЗНОЙ ЛОБНОЙ ПЛАГИОЦЕФАЛИЕЙ**

**14.01.14- стоматология**

Диссертация  
на соискание учёной степени  
кандидата медицинских наук

Научный руководитель:  
доктор медицинских наук, профессор  
Бельченко Виктор Алексеевич  
Научный руководитель:  
доктор медицинских наук  
Бердиев Рустам Намазович

Душанбе – 2016

## СОДЕРЖАНИЕ

СПИСОК СОКРАЩЕНИЙ.....	
ВВЕДЕНИЕ.....	
Глава 1. СОВРЕМЕННЫЙ ВЗГЛЯД НА ПРОБЛЕМУ ШВОВ ЧЕРЕПА И ЛИЦЕВЫХ КОСТЕЙ (обзор литературы).....	
1.1. Этиология и патогенез плагиоцефалии.....	
1.2. Лечение больных с лобной синостозной плагиоцефалией.....	
Глава 2. КЛИНИЧЕСКИЙ МАТЕРИАЛЫ И МЕТОДЫ.....	
2.1. Общая характеристика клинического материала.....	
2.2. Пластика врожденных расщелин нёба у больных с лобной синостозной плагиоцефалией.....	
2.3. Методы обследования больных.....	
2.3.1. Клинический осмотр.....	
2.3.2. Неврологическое обследования .....	
2.3.3. Рентгенологические исследования.....	
2.3.4. Магнитно-резонансная томография (МРТ) головного мозга.....	
2.3.5. Фотографирование больных.....	
2.3.7. Интраоперационное уменьшение внутричерепного давления....	
Глава 3. РЕЗУЛЬТАТЫ СОБСТВЕННЫХ ИССЛЕДОВАНИЙ.....	
3.1. Клинико-анатомические проявления синостозной лобной плагиоцефалией.....	
3.2. Клиника расщелин нёба у больных с синостозной лобной плагиоцефалией.....	
3.3. Функциональные аспекты больных с синостозной лобной плагиоцефалии.....	
3.3.1. Внутричерепное давление.....	
3.3.2. Функция зрения.....	
3.3.2.1. Сагитализация косых мышц орбитального комплекса.....	
Глава 4. ЛЕЧЕНИЕ БОЛЬНЫХ С СИНОСТОЗНОЙ ЛОБНОЙ ПЛАГИОЦЕФАЛИЕЙ.....	

4.1. Обоснование ранних хирургических вмешательств у больных с синостозной лобной плагиоцефалией.....	
4.2. Лечение больных с синостозной лобной плагиоцефалией.....	
4.3. Хирургия врожденных расщелин нёба у больных с синостозной лобной плагиоцефалией с применением сетчатого никелида титана	
4.4. Результаты лечения больных.....	
ЗАКЛЮЧЕНИЕ.....	
ВЫВОДЫ.....	
ПРАКТИЧЕСКИЕ РЕКОМЕНДАЦИИ.....	
СПИСОК ЛИТЕРАТУРЫ.....	

## **СПИСОК СОКРАЩЕНИЙ**

КТ – компьютерная томография

МРТ- магнитно-резонансная томография

ЧЛЮ- челюстно-лицевая область

ГООУ ИПОвСЗ РТ- Государственное образовательное учреждение

«Институт последипломного образования в сфере здравоохранения

Республики Таджикистан»

РНИ МУ – Российский национальный исследовательский медицинский

Университет

ТМО – твердой мозговой оболочкой

ВИД – внутри – черепного давления

ЭЭГ – электроэнцефалография

ГКС – гемикоронарный синостоз

НПЦ – научно- практический центр

ТГМУ им. Абуали ибни Сино – Таджикский государственный медицинский

Университет им. Абуали ибни Сино

РФ- Российская Федерация

## ВВЕДЕНИЕ

**Актуальность проблемы.** Врожденные деформации черепно-лицевой области наиболее часто встречаются у новорожденных и сопровождаются многочисленными функциональными эстетическими недостатками, которые пагубно влияют на рост и развития ребёнка [5, 6, 72, 102, 124].

Статистическими исследованиями последних лет доказано, что на территории Российской Федерации и независимых государств ежегодно рождаются около 15 тысяч детей с черепно-лицевыми деформациями. Причем частота краниостенозов среди этой категории составляет 2-3 случая на 1000 новорожденных [11, 17, 31]. Ухудшение экологии окружающей среды, рост различных патологий женщин репродуктивного возраста, снижение уровня их благосостояния, может способствовать увеличению рождаемости таких пациентов.

Следует подчеркнуть, что синостозная лобная плагиоцефалия или гемикоронарный синостоз считается вторым по степени распространенности среди различных форм краниостенозов и встречается из расчета 0,4-1 случай на 1000 новорожденных.

Описанию преждевременного соединения коронарного шва на форму и размеры свода черепа были посвящены единичные труды, относившиеся к середине XIX века. Глубокие исследования по изучению данной проблемы, осуществленные в XX-ом столетии, свидетельствуют о том, что данной патологии довольно часто сопутствуют и другие патологии костных и мягкотканых структур челюстно-лицевой области. Среди них наиболее часто встречаемым и являются симптомы микроцефалии, олигофрении, признаки орбитального гипотеларизма, укорочения кивательных мышцы а также наличие расщелины губы и неба с задержкой психо-речевого развития [7, 31].

В настоящее время подсчитано, что на 30 больных с различными формами краниостенозов приходится 1-2 случая их сочетания с расщелинами губы и неба. [31, 32].

Начало XXI века ознаменуется бурным и стремительным развитием черепно-лицевой хирургии. За этот период были достигнуты большие успехи в лечении больных с аномалиями развития лица, травмами и деформациями челюстно-лицевой области с применением современных медицинских материалов и новейших технологий. Проводится стандартизация и оптимизация существующих методов лечения больных с расщелинами губы, неба, альвеолярного отростка верхней челюсти.

В то же время проблема лечения пациентов с различными формами краниостенозов тем более с лобной стенозной плагиоцефалией, остается до конца не решенной.

Следует отметить, что повышенный интерес к курации данной патологии были заложен ещё в начале 70 годов прошлого столетия Р. Tessier-ом , который обосновал необходимость и возможность проведения у

больных сложных черепно-лицевых реконструктивных хирургических вмешательств. Использование его новаторских идей в практике способствовало созданию

стройной системы организации оказания медицинской помощи данному контингенту, тем самым повышая уровень их социальной и психологической реабилитации.

Научные публикации последних лет свидетельствуют о неуклонном росте интереса со стороны специалистов к изучению причинно – следственных факторов возникновения врожденных деформаций черепа, наблюдаемых при различных формах краниостенозов. Безусловно данное стремление позволяет совершенствовать методологические подходы и разработать новые хирургические технологии лечения этой категории больных.

Вместе с тем, существует ряд неизученных проблем, касающихся влияния преждевременного синостозирования некоторых швов черепа на рост и развитие, а также возникновение изменений конфигурации соседних анатомических костных образований черепно-лицевой области. Кроме этого, существует необходимость детального изучения патогенеза возникших деформаций в зависимости от поражения того или иного конкретного шва, определения порога их влияния на происхождение изменений свода основания черепа и костей лица.

По данным последних лет полноценных исследований, посвященных изучению указанных проблем в литературных источниках нами не обнаружено. Более того, не изученными остаются вопросы сочетания синостозной лобной плагиоцефалии с другими аномалиями развития лица, не выяснены механизмы взаимообусловленности и взаимоотягощенности этих патологий.

Отсутствие этих данных и недооценка представленной патологии способствует неполному составлению объема лечебных мероприятий. Кроме того, на сегодняшний день все ещё не полностью разработаны четкие показания и не определены оптимальные сроки проведения хирургических вмешательств у этой категории больных. Среди специалистов, занимающихся лечением указанного контингента, до сих пор нет единого мнения относительно срока и объема проводимых необходимых оперативных вмешательств с учетом формы деформации мозгового и лицевого черепа.

Так же не разработан алгоритм их проведения. Критерии диагностики, определяющие объем проведения хирургических вмешательств у этих больных, не разработаны в достаточной степени и базируются в основном на субъективных данных как нейрохирурга, так и черепно-лицевого хирурга. С данной позиции принципы, разработанные и предложенные Tessier –ом, могут составлять основу планирования лечения этой категории больных.

При проведении данного исследования необходимо было дополнительно решить следующие вопросы:

1. В каком возрасте целесообразно проводить хирургические вмешательства?
2. В какой степени оперативные вмешательства, проводимые в том или ином возрасте, влияют на рост костей черепа?
3. Какие последствия психосоциального характера могут возникнуть у пациента в результате позднего проведения оперативного вмешательства?
4. В какой последовательности планировать оперативные вмешательства при наличии сопутствующей патологии лицевой части больных с лобной синостозной плагиоцефалией?
5. Влияет ли раннее проведение корригирующих операций дефекта лицевой части и нёба на процессы синостозирования швов черепа?

Общеизвестно, что в течение первого года жизни происходит интенсивный рост головного мозга, которое продолжается до 6-7 лет.[24]. Следовательно на этом фоне у пациентов с различными формами краниостенозов преждевременное синостозирование швов не позволяет адекватной роста черепной коробке, что в конечном итоге приводит к несоответствию размеров головного мозга и внутричерепного объема, и является основной причиной повышения внутричерепного давления. Симптомами данного состояния являются: головные боли, рвота, отек диска зрительного нерва, истончение костей черепа и др.

Все разработанные и предложенные на сегодняшний день методы хирургических операций, используемых для лечения этой категории больных, отличаются достаточно высоким уровнем осложнений [103, 106, 120, 123, 125]. Поэтому тщательная подготовка больного и планирование операции являются залогом предупреждения таких осложнений. Немаловажное значение для получения хороших исходов лечения этой



категории больных имеет использование современных методов хирургических вмешательств, а также применение современных медицинских материалов, предназначенных для этих целей.

В данном аспекте поиск новых методов оперативной техники и совершенствования существующих технологий при лечении этой категории больных считается уместными.

**Цель исследования:** улучшение результатов лечения детей с синостозной плагиоцефалией путем совершенствования диагностики существующих и разработки новых методов.

**Задачи исследования:**

1. Разработать комплекс специальных методов диагностики, позволяющих полноценно определить у больных характер изменений при синостозной лобной плагиоцефалии, а при наличии у них расщепления нёба, определение его индекса.

2. Обосновать алгоритм проведения ранних хирургических вмешательств у детей с синостозной лобной плагиоцефалией.

3. Разработать малоинвазивный метод пластики расщелины неба у больных при синостозной лобной плагиоцефалией с применением сетчатого никелида титана.

4. Определить причины осложнений и неудачных исходов оперативных вмешательств.

5. Внедрить в клиническую практику рациональные методы коррекции деформаций мозгового и лицевого черепа.

**Научная новизна**

- Впервые в условиях Республики Таджикистан проводятся исследования по изучению патологической анатомии черепа у 37 пациентов с синостозной лобной плагиоцефалией.

- Научно обоснован алгоритм проведения ранних хирургических вмешательств, предназначенных как для коррекции мозгового, так и для лицевого черепа.
- Разработан метод малоинвазивной техники проведения пластики расщелин нёба у больных с синостозной лобной плагиоцефалией с применением сетчатого никелида титана.
- Впервые проведена сравнительная оценка использованных ранее и применяемых в настоящий момент методов лечения больных.
- Разработаны новые методы устранения деформаций мозгового и лицевого черепа у пациентов с синостозной лобной плагиоцефалией.

### **Практическая ценность**

- Работа имеет реальный выход в практику лечебных учреждений и её ценность состоит в разработке нового и усовершенствовании известных методов лечения больных с синостозной лобной плагиоцефалией, что позволило до минимума снизить количество осложнений, улучшить функциональные и эстетические результаты их лечение.
- Составлен и предложен алгоритм проведения хирургических вмешательств по коррекции мозгового и лицевого черепа. Совершенствованы методы хирургических операций на губе и нёбе. Предлагается малоинвазивный метод пластики расщелин нёба у этой категории больных с применением сетчатого никелида титана.
- Для практического здравоохранения предлагается усовершенствованный блок предложений по медицинской, психологической и социальной реабилитации больных с краниостенозами.

## **Внедрение результатов диссертационного исследования**

Результаты диссертационного исследования внедрены в практическую деятельность научно-практического центра медицинской помощи детям с пороками развития черепно-лицевой области и врожденными заболеваниями нервной системы г. Москвы, отделения нейрохирургии детской городской клинической больницы №9 им. Г.Н. Сперанского г. Москвы, отделения детской нейрохирургии Национального медицинского центра Республики Таджикистан.

Материалы диссертационного исследования используются при проведении практических, семинарских занятий и лекционного курса при обучении студентов старших курсов лечебных и стоматологических факультетов РНИ МУ, ТГМУ им. Абуали ибни Сино, а также ординаторов, аспирантов, соискателей кафедры челюстно-лицевой хирургии с детской стоматологией ГОУИПО в СЗ РТ.

### **Положения, выносимые на защиту.**

1. Изучено патологическое состояние костей черепа у больных с синостозной лобной плагиоцефалии и особенностей клинического проявления сопутствующей ей расщелины нёба способствуют определит объём предстоящих хирургических вмешательств и составлять алгоритм их проведение.
2. Обоснование и проведение ранних хирургических вмешательств по коррекции мозгового и лицевого черепа, повышают эффективность лечения больных с синостозной лобной плагиоцефалии и оптимизируют ее результаты.
3. Разработанные методы коррекции деформации мозгового и лицевого черепа расширений арсенал хирургических вмешательств используемых для этих целей и совершенствуют тактику курации больных с синостозной лобной плагиоцефалией.

## **Степень достоверности и апробация результатов диссертационного исследования**

Достоверность полученных результатов обусловлена применением в достаточном объеме адекватных методов исследования и статистики у конкретного количества курируемых больных, а также согласованностью с результатами опубликованных ранее исследований по данному направлению.

### **Материал и основные положения работы доложены и обсуждены на:**

- 6-ом Международном Симпозиуме «Актуальные вопросы детской черепно-лицевой хирургии и нейропатологии» (Москва, 2008 г).
- III Всероссийской научно-практической конференции «Врожденная и наследственная патология головы, лица и шеи у детей актуальные вопросы комплексного лечения» (Москва, 2009 г).
- Республиканской научно-практической конференции с международным участием «Медицинские материалы и имплантаты с памятью формы в челюстно-лицевой хирургии и стоматологии» посвященной 24-летию Государственной независимости Республики Таджикистан (Душанбе, 2015).
- кафедре челюстно-лицевой хирургии с детской стоматологией ГОУ Институт последипломного образования в сфере здравоохранения Республики Таджикистан, на кафедре нейрохирургии Таджикском государственном медицинском университете им.Абуали ибни Сино, а также на межкафедральном экспертном Совете ГОУ ИПО в СЗ РТ по стоматологическим дисциплинам

**Личное участие автора в разработке проблемы.** Личный вклад автора заключается в проведении подробного обзора отечественных и зарубежных литературных источников по теме диссертационного исследования.

Самостоятельно проводил осмотр и клиническое обследование всех курируемых им больных, непосредственно осуществлял хирургические вмешательства по коррекции деформаций мозгового и лицевого черепа, а также расщелины нёба с применением и разработанного им метода. Проводил динамическое наблюдение за пациентами в ближайшие и отдаленные сроки после проведения операций. Обработка и интерпретация полученных результатов выполнены лично автором. Все главы написаны автором самостоятельно.

**Публикации:** По теме диссертации опубликовано 13 работ, из них 4- в изданиях, рекомендованных ВАК Министерства образования и науки РФ. Получен 1 патент на изобретение.

**Связь исследования с проблемными планами:** Работа выполнена по плану научно-исследовательских работ ГОУ ИПО в СЗ РТ. Номер государственной регистрации: № ГР – 0114ТJ00377

**Структура и объем диссертации:** Диссертация изложена на 113 страницах, и состоит из введения, внедрения, 4-х глав, заключения, выводов, практических рекомендаций и списка литературы.

Работа содержит 61 рисунков, 4 таблиц, библиографический указатель включает 128 работ, из них 71 иностранной печати.

## **Глава 1. СОВРЕМЕННЫЙ ВЗГЛЯД НА ПРОБЛЕМУ ШВОВ ЧЕРЕПА И ЛИЦЕВЫХ КОСТЕЙ**

### **1.1. Этиология и патогенез плагиоцефалии**

Первое научное описание деформации черепа принадлежит Vircho W., который в 1852 г представил на обсуждение своим коллегам классическое утверждения о том, что при преждевременном сращении швов черепной коробки происходит прекращение её роста перпендикулярно соединенному и компенсаторного её роста параллельному шву, которую автор обозначал как плагиоцефалию – асимметрию черепа или косую, искривленную его форму.

Под лобной плагиоцефалией подразумевается нарушение симметрии лобной кости, которая по мнению автора происходит в результате преждевременного одностороннего ситостоза коронарного, лобно-решетчатого и лобно клиновидного швов.

В отличие от синостозной, компенсаторная форма лобной плагиоцефалии возникает при преждевременном закрытии лямбовидного шва и клинически проявляется в выбухании лобной кости на стороне, противоположной от шва.

Напротив, при деформационной форме лобной плагиоцефалии, которая развивается в следствии внутриутробной компрессии, сращения первичного шва не наблюдается вообще [27, 51, 128]. Прежде чем

разобраться в структурных поражениях черепа и костей лица, возникающих при различных формах краниостенозов, следует остановиться на определении термина шов. В настоящее время существует множество трактовок, определяющих данный термин. По мнению [107] шов определяется как плотное фиброзное образование мембранозного происхождения, располагающееся между костями и выполняющее соединительную функцию. Отличаясь по форме, одних из них называют зубчатыми, других плоскими и чешуйчатыми ( подобно рыбьей чешуе), они играют непосредственную роль в процессе остеогенеза. Одним из главных условий оптимального течения данного процесса, по мнению [76, 93, 114], является хорошее снабжение тканей кислородом.

Его недостаток качественно изменяет течение регенераторного процесса и вместо остеогенеза происходит хондронез с формированием хрящевых элементов, которые не способствуют росту костей. Согласно теории функциональной матрицы основным условием роста черепа и костей лица являются растягивающие силы и нагрузка на швы, а также состояние функций нервов и мышц этой зоны. В этой связи адекватный их рост можно ожидать только тогда, когда все определяющие рост факторы сбалансированы. Кроме того, указанная теория наглядно показывает тесную взаимосвязь роста швов функциональных структур не только черепной

коробки, но и в целом лицевого скелета, органов развивающихся полостей, жевательных мышц. Это наглядно иллюстрируется ростом черепной коробки, которая точно следует за ростом головного мозга.

Точно так же размер роста глазницы управляется объемом роста её содержимого [120, 121]. Хотя по мнению ряда авторов [9, 10, 69, 98] носовая перегородка, хрящевые структуры височно-нижнечелюстного сустава рассматриваются как первичные центры с независимой способностью к росту. В подтверждение этому, некоторые авторы [24, 85] подчеркивают влияние анатомических структур передней черепной ямки на развитие лица,

и что аномалии, возникающие в основании черепа, могут быть причиной аномалии развития и деформации лица.

Подчеркивая роль швов в процессе роста костей, следует отметить, что швы мозгового черепа выгодно отличаются от швов лицевого скелета. Основное различие швов лицевого скелета заключается в том, что они кроме срединного шва нёба не соединяются до седьмого и восьмого десятка лет жизни. Напротив, черепные швы закрываются относительно рано в периоде взрослой жизни и заканчиваются в 26-30 лет [20, 75, 91, 103].

Такое различие обусловлено видимо наличием амортизационной способности жевательного аппарата, и что фиброзные слои надкостницы в зоне швов костей лица выполняют одновременно защитный барьер. Что касается морфологической картины тканевых элементов, расположенных в линии швов, то известно, что в раннем возрасте отмечено наличие равномерно упорядочного расположения коллагеновых волокон между ними. По мере увеличения возраста происходит изменение морфологии в сторону уменьшения фибробластов, коллагена, а также соединительной ткани, что в конечном итоге к старости приводит к увеличению костного мозга лицевых костей [27, 76, 98]. Относительно проблем закрытия шва среди исследователей существуют различные мнения. Одни из них придают этому процессу исключительно биомеханическое толкование обосновывая его воздействием на них биофизических факторов [73, 74, 84]. Другие отмечают чрезвычайно важную роль в данном процессе сосудистых, гормональных, генетических и механических факторов [9, 10, 71, 98].

Miroué M – ом [105] из стока на эксперименте доказал, что сращение швов может начаться на 2-х поверхностях: на эндокраниальной и эктокраниальной. При этом автор отмечает, что в лобно-носовых, лобно-верхнечелюстных, скуло-височных швах слияние происходит по эндокраниальной поверхности. В это время средний шов нёба срастается с задней частью нёба.



На сегодняшний день известно, что синостозирование в начале начинается в одной точке и затем продолжается по всему шву. Причем в центре сращенной зоны определяется зона плотной костной облитерации, которая характеризуется наличием признаков неламинарной кости, расположенных поперек линии швов. Дальше от центральной части шва располагается зона частичного костного сращения с наличием соединительной ткани. При этом начальная точка синостозирования может располагаться как в эктокраниальном, так в эндокраниальном поверхностях. В других участках шва морфологическая картина по протяженности характеризуется изменениями, напоминающими их сужения соединительно тканым элементами при сближающих краях кости. Поэтому коронарные швы у новорожденных имеют зубчатые края, а сращенные участки не имеют зубцов, так что швы могут быть открытыми.

По мнению некоторых авторов [23, 72] процесс срастания швов начинается как ограниченный процесс, что позволяет думать, что данный процесс возможно инициируется гормонами роста (соматотропин). Продолжаясь, данный процесс плавно охватывает оставшуюся незакрытой часть шва.

По времени начала синостозирования швов краниостенозы могут иметь пренатальное или постнатальное начало. При этом Reddy et al [118] считает, что чем раньше начинается синостоз, тем больше он влияет на форму черепа, и наоборот, чем позже происходит синостоз, тем меньше он влияет на его форму. Данную мысль автор подтверждает сообщением о наблюдении группы пациентов с поздним сращением швов, когда средний возраст их синостозирования составлял от 49 до 64 месяцев.

В регулировании функционального состояния швов большую роль играет также нейро-остеогенная сеть. На сегодняшний день рядом авторов [1, 57, 124] доказано, что иннервация кости осуществляется симпатическими и сенсорными нейронами и нарушения этого процесса приводит к отклонению в его взаимодействии с остеогенными клетками *in vivo* и *in vitro*,

усиливая гибель клеток, которая в конечном итоге приводит к резорбции костных структур.

По всей видимости, нарушение нейрогенного синтеза остеобластов приводит к его дефициту, который естественно негативно влияет на метаболические процессы, уменьшая уровень его производного-остеокальцина.

Данное предположение было ранее высказано Лопатиным А.В. [28] изучившим у 50 больных с различными формами краниостенозов содержание остеокальцина в крови. При этом автором у 43 больных выявлено увеличение его содержания в 2-3 раза выше нормы.

Данное обстоятельство объясняется им как защитное, направленное на оптимизацию регенераторных процессов кости при обширных его потерях, что данный показатель может представить информацию о механизме регуляции остеогенеза.

Краниостенозы могут быть первичными или вторичными. Первичные краниостенозы возникают в результате нарушения механизма роста шва, и встречаются при нарушении обмена веществ, анемии и других пороках развития. По мнению ряда авторов [13, 16] Cohen [68] этиологическими моментами их возникновения могут быть различные причины.

В одних случаях это может быть дефект мезенхимы, в других – ускоренное костное созревание (гипертиреоз), в третьих – недостаточная сила растяжения поперечного шва (микро- и макроцефалия). Кроме того, краниостенозы могут сопровождаться дефицитом ферментов, таких как  $\alpha$ -идуронидаза и бета – глюкозидаза .

В экспериментальных исследованиях на мышах Koskinen – Molfet [92] со своими коллегами показали ещё одну причину возникновения краниостенозов, связанную с внутриматочной иммобилизацией головки плода.

У 26 беременных мышей искусственно была проведена задержка рождения плода на 2-3 дня, результаты, полученные по завершению родов

свидетельствуют, что в 91% случаев тела детенышей были деформированы и наблюдалась плагиоцефалия. Причем степень деформации зависела от внутриутробного положения плода и была наиболее выраженной при его проксимальном расположении. При морфологическом изучении синостозированных участков костей у 88% детенышей в основном были выявлены элементы коронарного, чешуйчатого или чешуйчато-лобного характера швов. Подтверждением данного предложения является тот факт, что значительная часть случаев краниостеноза- это последствия внешних деформирующих сил, воздействующих на патологически развивающийся плод ненормальный зародыш. На сегодняшний день доказано, что краниостенозы чаще поражают мальчиков (83%) чем девочек (78%), и что они наиболее вероятны, когда плод по размеру более крупный [ 13, 48].

При рассмотрении происхождения краниостенозов должны учитываться и такие факторы, как недостаток в росте головного мозга, первичные проблемы в мезенхимальных тканях, метаболические расстройства в виде гипертиреоза, рахита и гиперкальцемии, а также нарушения функционального состояния паращитовидных желез.

Начало XXI века ознаменовалось новыми научными открытиями при изучении проблем тканевой регенерации при краниостенозах. Так при преждевременном синостозировании швов черепа и костей лица наибольший акцент сделан на такой элемент, как трансформирующий фактор роста типа бета (TGF- $\beta$ , бета). Данный фактор, по мнению ряда авторов, уменьшает значение внешних факторов, оказывающих влияние на рост швов. Однако длительные клинические наблюдения над больными и практический опыт показывает, что сжатие головки плода играет основную роль в патогенезе развития многих случаев несиндромальных краниостенозов [48].

Так Kirschner R.E. et al. [90] в 2002 г. в эксперименте на кроликах доказали, что повышенное внутриматочное давление приводит к экспрессии TGF- $\beta$ , и может явиться причиной развития краниостеноза за счет

экспрессии остеогенных факторов роста в костях черепа и твердой оболочке мозга плода.

Lyn C.S. et. al. в 2003 г. [97] показали, что низкий уровень содержания трансформирующего фактора роста бета-3 ( TGF-бета 3) ассоциируется с нормальным сращением интерфронтального черепного шва у грызунов и, что TGF предотвращает сращение этого шва при дозозависимом введении этого фактора кроликам.

Opperman L.A. et. al. в 2002 г. [108] в своих исследованиях показал, что удаление твердой мозговой оболочки у плода крысы в области коронарных швов или нейтрализация TGF-бета 2 антителами приводит к преждевременному закрытию швов *in vitro*. И, наоборот, введение TGF-бета 3 в область коронарных швов предотвращает их закрытие.

В другой работе Oppermann L. A. et. al. в 2002 г [109] продемонстрировали уникальное свойство TGF- бета 3 выключать рецептор 1 типа трансформирующего фактора роста бета-3 и, вместе с тем, защищать черепные швы от окостенения и сращения. В этом авторы видят в будущем возможность профилактики преждевременного сращения черепных швов.

Необходимо отметить, что повышенная активность фактора дифференциации остеобластов в остеогенезе сращенных швов играет основную роль в этиопатогенезе заболевания [69]

Некоторые исследователи [107, 110] в недавнем прошлом утверждали, что при краниостенозах аномалия основания черепа первична и только является причиной преждевременного синостозирования черепных швов. Согласно теории функциональной матрицы, предложенной Мосс [107], деформированные малые крылья клиновидной кости, деформированная ситовидная пластинка и петушиный гребень при коронарно-сагитальном синостозе должны быть рассмотрены с позиции первичных аномалий, которые через точки прикрепления твердой мозговой оболочки передают силы напряжения через фиброзные её структуры, приводя к преждевременному синостозированию прилежащих костей.

Однако существовали и другие утверждения, противоречащие «теории функциональной матрицы Мосс».

Так в экспериментальных исследованиях на кроликах Persing и его коллеги [110] после введения в их организм метилциано -крилата получили перекрытие коронарных швов, этим они доказали вторичное происхождение дисфункции основания черепа.

Синостоз свода черепа является первичным, а изменения в основании черепа - вторичными. К такому выводу пришли [58], изучая морфологическую картину синостозированных швов. Подтверждением указанной мысли авторы считают наличие непрерывности коронарных швов ниже их соединения с лобно-клиновидными и лобно-решетчатыми швами основания черепа.

Следует, что соотношения между сводом и основанием черепа при краниостенозах чрезвычайно сложны и отражают действие множества различных факторов. Так, например, сагиттальный синостоз может быть вторичным при платибазии, коротком основании черепа и западении крыла основной кости.

Столь разноречивые взгляды на проблему синостозирования швов черепа и лицевых костей свидетельствуют об отсутствии до настоящего времени единого мнения на природу их возникновения. Данный факт побуждает специалистов к продолжению поиска и проведению научных исследований по изучению и выяснению истинных причин краниостенозов, в том числе синостозной лобной плагиоцефалии. Краниостенозы оказывают большое внимание на рост средней части лица. Ещё в 1982. г в экспериментах на крысах Vabler со своими коллегами [62] обнаружил, что при ограничении роста в коронарных швах, происходит уменьшение высоты средней части физиологии крыс. По всей вероятности данное изменение было результатом вторичных изменений в основании черепа, связанных с последовательным действием, как было упомянуто выше, передающего эффекта.

В данном аспекте любопытные данные приводит Мамедов Э.В.,(2005) .Автор, изучая клинику несиндромальных краниостенозов у 28 детей, сообщает о сочетании данной деформации с укорочением кивательной мышцы на противоположной стороне от синостоза у 2-х, с орбитальным гипертелоризмом у 2-х и с расщелиной мягкого неба у 1 пациента. В остальных случаях краниостеноз сочетается с различными другими аномалиями. Причем, автор, в указанных сочетаниях патологий, не видит взаимосвязи.

Ряд исследователей, изучавших этиологические аспекты возникновения врожденных аномалий лица [37, 48, 78, 81, 99], их связи с наличием краниостенозов в своих исследованиях не обнаруживают. Исходя из этого можно предположить, что у пациентов с различными формами краниостенозов наличия расщелин губы и неба по этиологическим и патогенетическим аспектам не имеют непосредственной связи между собой.

Подтверждением тому являются исследования, проведенные рядом автором [ 2, 37, 38, 126], которые на основании изучения клинико - функциональных возможностей организма пациентов пришли к выводу, что хирургическое вмешательство по устранению расщелин губы и неба не влияют на развитие краниофациальной патологии и наоборот.

## **1.2. Лечение больных с лобной синостозной плагиоцефалией**

Лобная синостозная плагиоцефалия занимает второе по значимости место среди несиндромальных краниостенозов. Как было упомянуто выше, данная патология клинически проявляется в виде уплощения и западения лба на стороне синостоза, компенсаторного его выбухания на противоположной стороне, а также способствует возникновению деформации костных и мягкотканых структур орбитального комплекса.

В литературных источников последних лет имеются весьма скудные данные о поражении средней и нижней зоны лица, зубо-челюстной системы

при лобной синостозной плагиоцефалии. Также отсутствуют данные о вовлечении в данный процесс отдельно взятой кости черепа лица. До сих пор детально и точно не описаны разновидности деформации мозгового и лицевого черепа при геми–коронарном синостозе. Не выявлена непосредственная этиологическая цепочка его связи с другими, одновременно возникшими аномалиями, таких как кривошея, расщелины губы и неба, отсутствие пальцев, предушными свищами и т.д.

Следует подчеркнуть, что неординарность клинических проявлений лобной синостозной плагиоцефалии давно привлекала внимание ученых и специалистов, занимающихся данным направлением.

Ещё в 1890-1892 гг. известные хирурги того времен Lannelonqu [96], и Lan [95] выполняли хирургические операции по коррекции деформации черепа, вызванных преждевременным синостозированием. Неудачные исходы проведенных оперативных вмешательств, авторы разъясняли отсутствием функциональной поддержки состояния швов в послеоперационном периоде. Однако данный факт не сломил дух последователей указанного направления. Так Faber и Towne [70] для устранения различных форм синостозов предложили операцию, заключающуюся в избирательной резекции отдельно синостозированных швов. Однако недостаточная эффективность и большое количество рецидивов после операции не способствовали внедрению её в клиническую практику.

Недостатки, выявленные предыдущими авторами, послужили поводом использования для этих целей танталовой фольги, полиэтиленовой пленки, которыми обворачивались края краниотомированных сегментов кости.

Однако даже такая попытка приостановить процесс остеогенной регенерации не увенчалась успехом. Кроме того было предложено, множество других способов хирургической техники, позволяющих

адекватно проводить оперативное вмешательство при различных формах краниостенозов.

Однако недостаточная эффективность методов, осложнения, возникающие после проведения таких операций, частые рецидивы заболевания послужили поводом отказа от них. Так было выявлено, что при применении раствора Зенкера его побочные токсические действия проводили к повреждению головного мозга и возникновению приступов эпилепсии. Использование силикона нередко приводило к инфицированию раны, скоплению экссудата и его элиминации [11, 28, 103].

Большой прорыв в технике проведения оперативных вмешательств при краниостенозах совершил в 1967г Tessier [120]. Именно его разработки по доступу к верхней зоне лица через основание черепа с одновременным иссечением синостозированных швов с последующим изменением формы черепной коробки положили начало современной краниофациальной хирургии. В последствии, данная концепция дополнена другими новаторскими мыслями хирургической тактики.

Так Hoffmanом и Mohr [82] была предложена методика латерального кантального «выдвижения», заключающая в одностороннем выдвижении верхней части глазницы. При этом линия остеотомии проходила поперек дна передней черепной ямки, позади верхнее-глазничного края и далее направлялась к pterion, охватывая лобно-скуловой шов. Данная тактика позволяла легко надламывать верхнюю часть глазницы и передвигать ее вперед. Диксация выдвинутого сегмента осуществлялась помещенной в образовавший дефект костной распоркой.

Однако отдаленные результаты применения метода показали, что достигнуть симметричности положения костей удавалось в редких случаях. Эти и другие данные побудили Marhas и Renier [104] модифицировать методику. Для получения симметричности положения костей авторы предложили провести остеотомию верхнее-глазничного края единым блоком и образовавший костный сегмент лобной кости после ремоделирования



фиксирувался в новом положении проволочными швами к верхнеглазничным краям. Однако позже выяснилось, что указанные дефекты быстро зарастали и приводили к западению верхней части лба и выбуханию черепной коробки в остеотомированных участках.

В создании и совершенствовании техники хирургических вмешательств у больных с гемикоронарным синостозом принимали участие и такие исследователи как Bartle [62], Holfman и Mohr [82] Jane [87], Posnich [111]., Paimondi Gutierrez [117], Tulasne Tessier [123].

Все разработанные и предложенные авторами хирургические методы включали проведение ремоделирования верхнеглазничных краев и лобной кости и были направлены на создание оптимальных условий для роста головного мозга и устранения деформации. В ходе их внедрения были усовершенствованы способы фиксации костных фрагментов с применением биорезорбируемых пластин и шурупов из титана [35, 63] закрытием образующихся дефектов титановыми пластинами, композиции эластомед, костной стружкой, смешанной с венозной кровью пациента [52, 55, 66] и др.

Успех хирургического вмешательства больным с гемикоронарным синостозом зависит от рационально составленного плана его проведения [48, 56, 65]. Особое значение при этом отводится проведению рентгенологических методов исследования [3, 38, 45, 50].

На сегодняшний день обязательным условием для проведения краниофасциальных хирургических вмешательств у больных считаются цифровая фотография [199], конусно-лучевая компьютерная томография [24, 49, 53]. Особую ценность при этом имеют показатели магнитно-компьютерной резонансной мультиспиральной томографии [21, 36, 89, 155], результаты которой играют огромную роль при планировании хирургического вмешательства.

При проведении поиска литературных источниках последних лет клинических особенностей тактики лечения больных с лобной синостозной плагиоцефалией, сочетающейся с другими аномалиями развития лица,

особенно с расщелинами губы и неба, нами были получены скудные данные [14, 32, 40] . Хотя по эксклюзивному сообщению Мамедова Э. 2006 [19 с соавт.32] такая проблема существует.

Таким образом, на сегодняшний день при наличии достаточно изученной базы клинических и функциональных данных детей с расщелинами губы и неба [22, 44, 86, 113] составление адекватной концепции организации проведения лечебных мероприятий [43, 80, 88] и алгоритма проведения ортодонтно-ортопедического и хирургического вмешательства, а также подсчета расходов на их реабилитацию [37, 59, 64, 94] остаются не изучены у больных, когда ГКС сочетается с расщелиной губы и неба.

## ГЛАВА II. КЛИНИЧЕСКИЙ МАТЕРИАЛ И МЕТОДЫ

### 2.1. Общая характеристика клинического материала

Основу диссертационного исследования составили результаты лечения 37 пациентов с синостозной лобной плагиоцефалией. Все пациенты находились на обследовании и лечении в отделении нейрохирургии Научно-Практического Центра медицинской помощи детям с пороками развития черепно-лицевой области и врожденными заболеваниями нервной системы (г. Москва), а также в отделении детской нейрохирургии Национального медицинского центра Республики Таджикистан в период с 2009 г. по 2015 г. Из общего количества больных девочек было 18 (48,7%), мальчиков-19 (51,3%), Возраст пациентов от 2 недель до 17 лет. Период наблюдения охватывал до 3-х лет.

Таблица 1. Распределение обследованных больных по полу и возрасту.

Характер деформации	Количество	Возраст	Пол
Плагиоцефалия	37 пациентов	2 нед. - 17 лет	19 мальчиков (51,3%) 18 девочек (48,7%)

Из общего количества клинически обследованных больных у 7(18,9%) гемикоронарный синостоз сочетался с укорочением жевательных мышц. Причем у 4(10,8%) из них данная патология была выявлена на стороне противоположной синостозу, а у 3(8,1%) на стороне синостоза.

Кроме того у этих пациентов дополнительно были выявлены следующие аномалии: у 2-х полные расщелины твердого и мягкого неба, у 1-го полная сквозная расщелина верхней губы справа, расщелина твердого и мягкого неба, у 2-х -деформация стопы, выражающаяся в наслоении У и 1У пальцев и потере блеска ногтей.

При подготовке и планировании реконструктивных операций на деформированных участках черепа и лицевого скелета обязательным условием является определение их размера и объема с тем, чтобы одновременно решать и эстетические их аспекты.

Кроме того, очень важно что при восстановлении формы лба учитывать её симметричную сбалансированность с костями лицевого скелета. Известно, что лобная область подразделяется на две эстетические зоны: это область верхне-глазничных краев и верхняя часть лба. В свою очередь верхне-глазничный край подразделяется на глабеллу и собственно верхние края глазниц, которые распространяются латерально к лобно-скуловому шву и к височно-теменной области. Эти анатомические структуры считаются ключевыми и играют основную роль в формировании эстетики верхней зоны лица.

Предварительно проведенные измерения профиля лица на уровне лобно-носового шва показало, что в норме угол между верхне-глазничными краями и носовыми костями варьирует от 90 до 150°. В данном контексте брови расположенные несколько выше верхне-глазничных краев, должны располагаться кпереди от фронтальной плоскости роговицы.

При рассмотрении положения верхне-глазничных краев сверху, латеральные ее части должны создавать дугу, которая направляясь кзади к лобно-скуловым швам формирует угол в 90° области височной ямки. При

этом верхняя часть лба (область выше верхнеглазничных краев на 1,0–1,5 см) образует кзади плавный изгиб на  $60^{\circ}$ , который выравнивается в области коронарного шва.

У всех наблюдаемых нами больных предоперационная подготовка проводилась по стандартной схеме. Перед хирургическим вмешательством у девочек старше 5-6 лет волосы на голове выбривали в виде дорожки в ширину 3 см по проекции коронарного шва простирающейся одной ушной раковины до другой.

У мальчиков и девочек младше 5-6 лет волосы на голове сбривали полностью. Как правило, все операции выполнялись под эндотрахеальным наркозом. У пациентов, имеющих гипертензию внутричерепного давления, предварительно проводили люмбальную пункцию.

При синостозировании коронарного шва, когда лобно-носовой угол и угол, расположенный выше супра орбитального края был невелик, а иногда отсутствовал вовсе, для его изменения трепанация черепа выполнялась с удалением пластинки лобной кости на расстояние 1 см выше верхнеглазничного края. После этого создавалась возможность для выдвигания субраорбитальной пластинки вперед и формирования полноценного лобно-носового угла. Для создания оптимальной формы лба важно, чтобы используемый костный фрагмент был цельным и такими данными на наш взгляд, обладает свод черепа, расположенный позади деформированного участка.

Как правило, бикоронарный разрез выполняется по подготовленной выбритой дорожке, как уже было упомянуто выше, от одной ушной раковины до другой несколько позади коронарного шва. При необходимости проведения круговой орбитотомии концы бикоронарного разреза продлеваются до нижнего края козелка. Далее поднадкостнично проводится освобождение переднего лоскута скальпа до границы скуловых костей, а иногда до передней поверхности верхней челюсти с переходом под височную мышцу. Задний лоскут скальпа мобилизуется до середины свода черепа.

После скелетирования зоны хирургического вмешательства, маркером наносится линия остеотомии. Причем в зависимости от вогнутости лобной кости указанная линия может располагаться на 5-8 мм выше или ниже суборбитального края, а по бокам она проходит по клиновидному шву. Далее линия остеотомии проходит по форме перевернутой латинской буквы V выше носолобного соединения у основания пирамидки носа.

При реконструкции лобной области у больных с гемикоронарным синостозом обязательно учитываются и параметры воссоздаваемой его кривизны. Для указанных целей обычно используют теменную, затылочную или изогнутую часть височной кости. В нашей работе решение этой проблемы проводилось с применением выгнутой или вогнутой части лобной кости. Для этого линия остеотомии проходила с учетом их ротации и фиксации в области верхнеглазничных краев.

Следует отметить, что выкраивание такого сложного по конфигурации костного лоскута достигалось путем нанесения достаточного количества трепанационных отверстий, позволяющих защитить твердую мозговую оболочку при проведении остеотомии с помощью дисковой пилы. После извлечения остеотомированного участка плоской или вогнутой нижней части лобной кости из раны последняя помещалась в физиологический раствор с антибиотиками. После проведения латеральных остеотомии линии, которых проходили по скуло-клиновидным и скуло-лобным швам. Извлечение верхнеглазничной пластинки проводилось с тщательной защитой височной ямки. Остеотомия крыши глазницы осуществлялась со стороны передней черепной ямки после отведения передних лобных долей головного мозга. При этом ее линия продолжалась до срединной линии и перед слепым отверстием она соединялась с противоположной стороной.

По завершению проведения остеотомии, супраорбитальная пластинка выдвигалась вперед, устанавливалась под небольшим углом к фронтальной плоскости и фиксировалась титановыми мини пластинками. При этом

симметрия и степень её выдвижения контролировалась визуально по образовавшейся ширине диастаза в области крыши глазницы.

Далее в заранее установленном месте свода черепа выкраивали костный лоскут необходимой кривизны, который единым блоком подвергали ротации на 180°. Такая хирургическая тактика позволяла создавать лучший контур при формировании нового лба, возникший при этом дефект донорского участка заполняли лобным сегментом или же расщепленными трансплантатами, изъятными из внутренней кортикальной пластинки свода черепа.

Обязательным этапом операции является закрытие костных дефектов, образующихся в области наружных стенок глазницы и ситовидной пластики, аналогичными трансплантатами со свода черепа. Такая тактика позволяет добиться дополнительной стабильной фиксации остеотомированных фрагментов, удержания перемещенных глазниц в боковых отделах, от деления передней черепной ямки от решетчатой и носовой полостей, по показаниям-установки дренажной системы.

Следует подчеркнуть, что при выдвижении супраорбитальной пластинки и лобной кости кпереди между выдвинутым блоком костей и твердой мозговой оболочкой как правило образуется мертвое пространство.

Для адекватного дренирования указанного пространства, а также для проведения процедур его промывания растворами антисептиков в послеоперационном периоде в переднюю черепную ямку по завершению операции нами устанавливались две силиконовые трубки.

## **2.2. Пластика врожденных расщелин нёба у больных с лобной синостозной плагиоцефалией**

К пластическому восстановлению расщелины твердого и мягкого нёба, то есть к уранопластике, у больных с лобной синостозной плагиоцефалией приступают отдельно, после проведения реконструкции основной патологии хирургической коррекции черепно-лицевой

деформации. Такая тактика с одной стороны обусловлена тем, что само содержания краниопластики у больных с лобной синостозной плагиоцефалией относится к разряду травматичных и длительных по времени проведения хирургических вмешательств. С другой стороны, как показывают клинические наблюдения, у данной категории больных как правило расщелины твердого и мягкого нёба представлены чрезвычайно большим по размеру и объему недостатком тканей индекс 1,5 – 2,0 , которые не позволяют эффективно проводить традиционную пластику нёба. В такой ситуации, и по нашему мнению тоже, объединение и проведение 2-х сложных по уровню травматичности хирургических вмешательств в один этап является неуместными и рискованным.

Таким образом в зависимости от индекса расщелины нёба освежающий разрез краев расщелины проводили отступя от ее краев на 0,5–1,5 см. Основанием к такой тактике явилось наличие объективных размеров расщелины т.е. чем больше объем индекса, тем на большее расстояние от ее краев проводится освежающий разрез. В области мягкого нёба линия разреза продолжается традиционно. В боковых отделах твердого нёба разрез проводится типично по Эрнсту и Лангенбеку. Далее слизисто-надкостные лоскуты отслаиваются от небных и альвеолярных отростков верхней челюсти, от горизонтальных пластинок небных костей. Проводят задне-внутреннюю резекцию больших небных колец с выведением одноименных сосудисто-нервных пучков и полным освобождением слизисто-надкостничного лоскута нёба.

Далее от линии рассечения слизистой в области горизонтальных небных пластин проводят отслойку слизисто-надкостничного лоскута с постепенным переходом в носовую поверхность на максимальном расстоянии. Затем в ретромолярных зонах рассекают слизисто-подслизистый слой до язычной поверхности альвеолярного отростка нижней челюсти и обнажают крючки крыловидных отростков основной кости. Образованные лоскуты мобилизуют в слое межфациального пространства внутренней

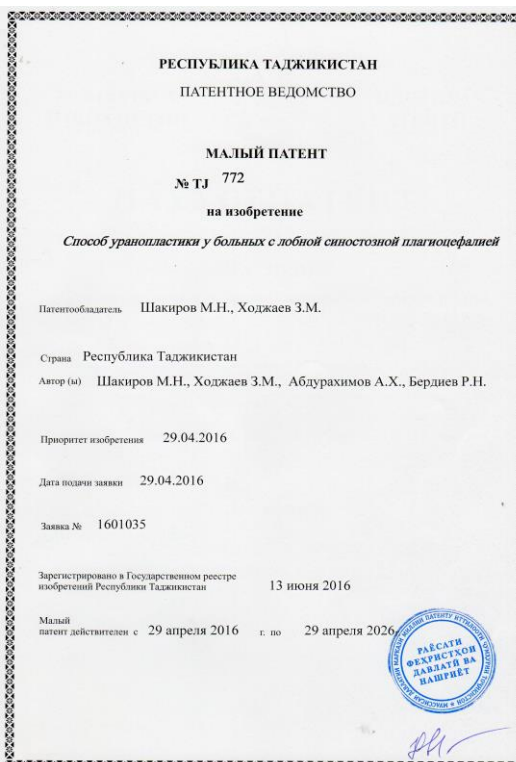
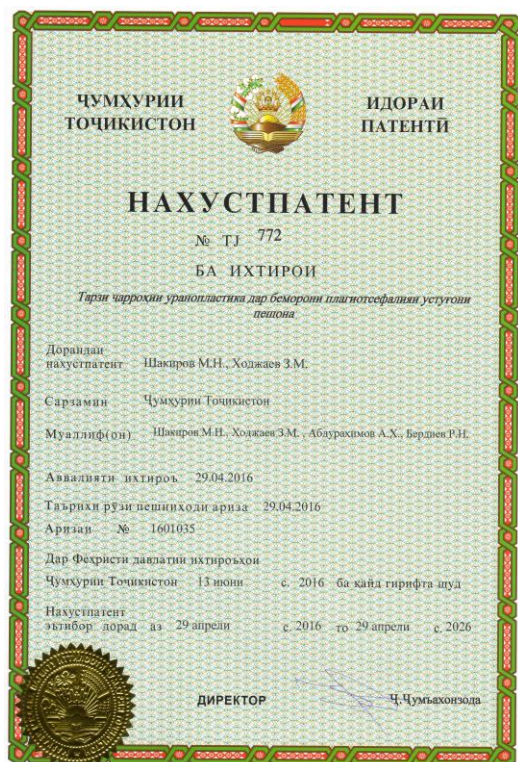
поверхности внутренней пластинки основной кости до прикрепления *m. pharyngopalatini*.

При недостаточной мобильности тканей пересекают сухожилия *m. tensor Veli palatine*. После создания полной мобильности тканей производят ушивание вывернутых на 180° слизисто-надкостничных лоскутов между собой. В пространстве между ним и носовой поверхностью горизонтальных небных пластин помещают сетчатый никелид титана с размером ячеек 60 мкм. С таким расчетом, чтобы ширина имплантата соответствовала суммарной ширине слизисто-надкостничных лоскутов.

Узловыми швами по возможности сближают и фиксируют слизисто-надкостничный лоскут нёба. Дополнительную их фиксацию производят заранее изготовленной пластиной с анестическим тампоном. Результаты наблюдения за 3-я оперированными нами больным с применением разработанной методики показало хорошие результаты у всех отмечено первичные заживление раны. На участках где сетчатый никелид титан не удавалось прикрыть сверху слизисто-надкостничным лоскутом, было отмечено регенерация слизистой то типу наползанные с периферии к центру, которая завершалось формированием полноценного слоя слизистой оболочки поверх имплантационного материала.

На разработанную методику нами получено патент на изобретения национального патентного ведомства Республики Таджикистан № TJ 772 от 29.04.2016.



Патент на изобретение №ТJ 772 Способ уранопластики у больных с лобной синостозной плагиоцефалией

## 2.3. МЕТОДЫ ОБСЛЕДОВАНИЯ БОЛЬНЫХ

### 2.3.1. Клинический осмотр

Все наблюдаемые нами больные до операции осматривались мультидисциплинарной бригадой специалистов, включающей краниофациального хирурга, нейрохирурга, челюстно-лицевого хирурга, офтальмолога, оториноларинголога, педиатра, ортодонта, невропатолога, анестезиолога, лагопеда, рентгенолога, а также генетика.

Известно, что деформации черепно-лицевой области при краниостенозах имеют врожденный характер и при сборе анамнестических данных мы основное внимание уделяли изучению наследственности, наличию травм и различных заболеваний во время беременности, течению беременности и родов, время обнаружения признаков деформации черепно-лицевой области, признаком увеличения внутричерепного давления

выражающиеся в беспокойстве пациента, головными болями, рвотой и судорогой.

Во время обследования особое внимание уделяли краям черепных швов, на состояние переднего и заднего родничка и их соответствия возрасту, а также на тщательное изучение неврологического и стоматологического статуса. От общего количества обследуемых нами больных при изучении неврологического статуса у 19 выявлено непостоянный симптом Грефе, усиливающий незначительно при беспокойствах пациента, высокие сухожильные рефлексy с расширением их зоны. У 11 больных отмечены расходящиеся косоглазия, у 2-х полные расщелины твердого и мягкого нёба и у 1 полная сквозная расщелина верхней губы слева, расщелина твердого и мягкого нёба без задержки психомоторного развития.

### **2.3.2. Неврологическое обследования**

Всем наблюдаемым нами больным комплексное неврологическое обследования проводилось с применением современных инструментальных методов, включающие клинический осмотр, нейропсихологическое исследования с использованием батареи и тестов А.Р. Лурия, теста Люшера, а также электроэнцефалографии характеризующие нейрофизиологической статус пациента.

### **Электроэнцефалография**

Всем обследуемых пациентам до и после проведения реконструктивных операций на черепно-лицевой области исследования биоэлектрической активности коры головного мозга проводили на 19

канальном электроэнцефалографе фирмы «NeurotraVel» по системе «10-20» с использованием моно-биполярного отведения.

Проведенные исследование показало, что в дооперационном периоде у 15 пациентов на электроэнцефалограммах регистрировались диффузные возрастные изменения коры головного мозга. У 22 на фоне умеренных диффузных изменений биоэлектрической активности коры головного мозга регистрировались замедление корковой динамики регионального значения, в основном в лобно-предвисочных областях, где отмечались высокоамплитудные дельта волны достигающие до уровня 300 мкВ (рис.1.)

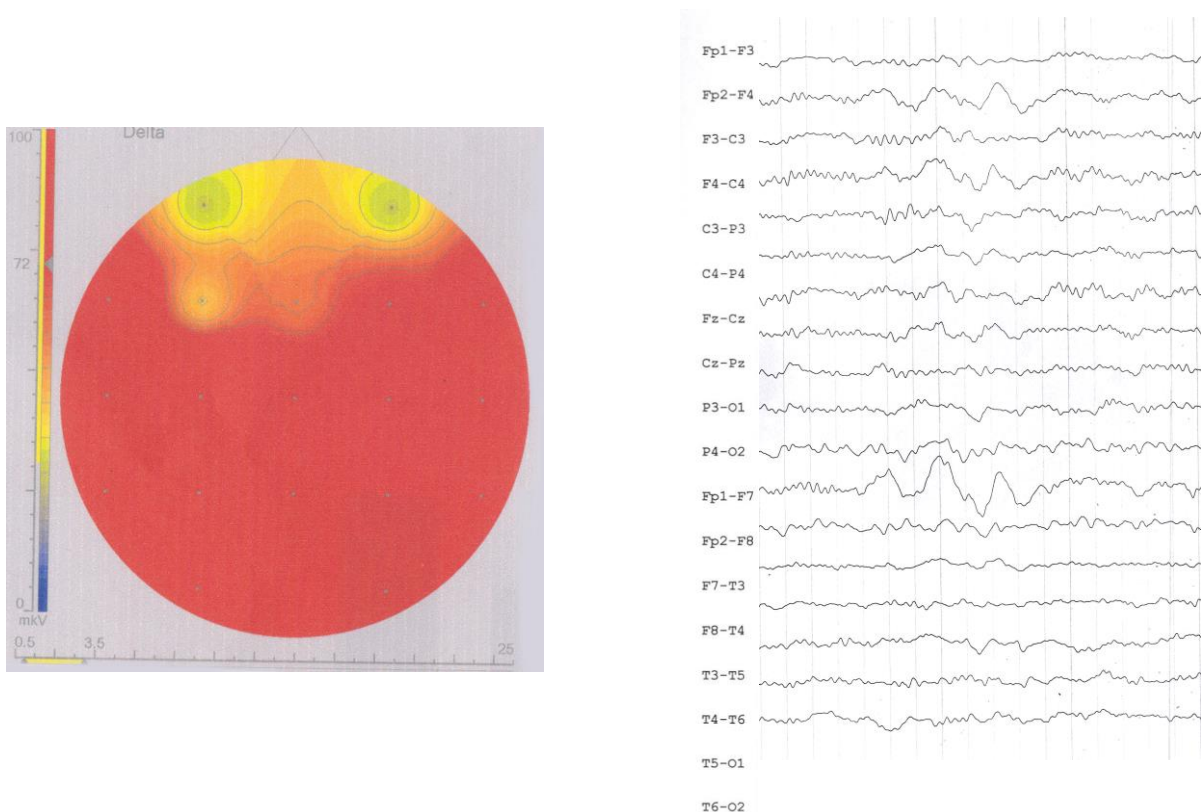


Рис. 1. Электроэнцефалограммы больного К. 2-х лет. до операции (пояснения в тексте).

После проведения хирургических вмешательств в сроки от 1 до 6 месяцев из 22 больных, у которых до операции были выявлены изменения электрической активности коры головного мозга, положительной динамики ЭЭГ не отмечены у 9. У 13 пациентов показатели при медленно волевой активности носили полиморфный характер, амплитуда которых не превышала основной фон, составляя 50 мкВ.

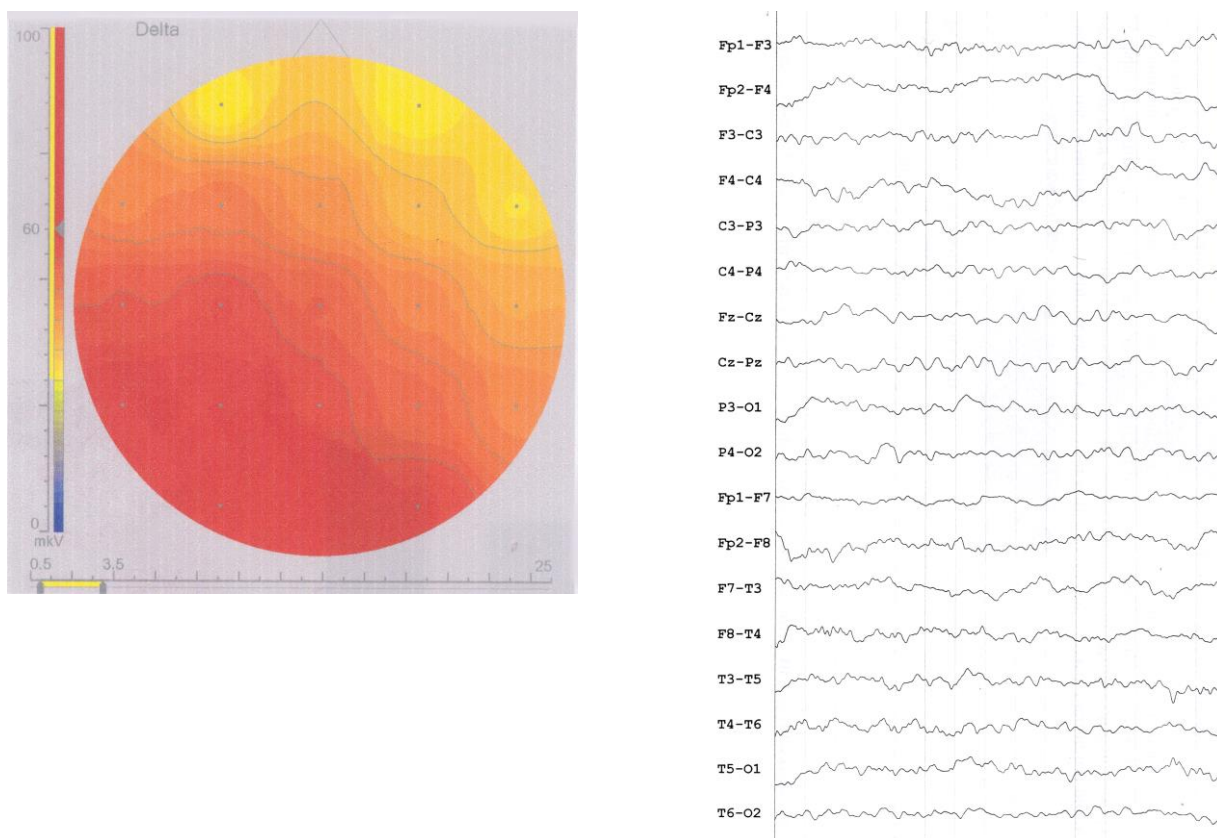


Рис. 2. Электроэнцефалограмма больного К. 2-х лет. через 3 мес. после операции (пояснения в тексте).

### 2.3.3. Рентгенологические исследования

Диагностику раннего синостозирования швов черепа проводили с использованием компьютерной томографии (КТ), с помощью которой определяли тип и степень аномалий не только всех отделов черепа, но и головного мозга. Кроме того, трехмерные пространственные изображения черепа, полученные при компьютерной томографии, позволяли объемно и детально изучать, составлять план предстоящей реконструктивной операции.

По краниограммам выявляли локализацию и степень выраженности «пальцевых вдавлений» по внутренней поверхности черепа, наличие которых свидетельствовало о повышенном внутричерепном давлении (ВЧД) этой зоны. Кроме того, при анализе и интерпретации показателей КТ у больных с синостозной лобной плагиоцефалией нами использовались анатомические ориентиры, предложенные А. Schwarz и В. Bergenhoff .

Так по углу между линией, проведенной от петушиного гребня до середины турецкого седла и среднесагиттальной линией судили о степени отклонения передней черепной ямки к стороне синостоза. Угол между линией, проведенной между передним и задним краями большого затылочного отверстия среднесагиттальной линией показывал степень ротации задней черепной ямки. Угол между линией, проведенной в проекции пирамиды височной кости и среднесагиттальной линией, а также угол между линией в проекции гребня клиновидной кости и среднесагиттальной линией информировали о смещении средней черепной ямки. По фронтальным и латеральным 3D снимкам определяли степень деформации костей лицевого скелета, используя костные ориентиры, которые даны в таблице 2.

Таблица 2. Анатомические ориентиры по А. Schwarz и В. Bergenhoff.

Ориентиры	Определение
Nasion (N)	Проекция лобноносового шва
Нижнелатеральная точка орбиты (НЛО)	Передняя точка нижнелатеральной части орбиты
Скулолобный шов (СЛШ)	Передняя точка в проекции

Подглазничное отверстие (ПО)	скулолобного шва Передняя точка центра подглазничного отверстия
Передняя носовая ось (ПНО)	Точка в проекции соединения носовых отростков верхней челюсти
Крыловерхнечелюстное соединение (КВС)	Нижняя точка в проекции крыловерхнечелюстного соединения
Porion (Po)	Верхнелатеральная точка костного наружного слухового прохода
Gonion (Go)	Точка в проекции угла нижней челюсти
Condilion (Co)	Верхняя точка мышцелкового отростка
Венечный отросток (ВО)	Верхняя точка венечного отростка
Gnation (GN)	Передне-нижняя точка центра подбородка

#### **2.3.4. Магнитно-резонансная томография (МРТ) головного мозга**

У больных с синостозной лобной плагиоцефалией магнитно-резонансную томографию головного мозга проводили с использованием безконтрастной синусографии. По ее показателям оценивали характер и степень нарушений гемодинамики в головном мозге, судили о наличии основных венозных магистралей и коллатералей, определяли аномалию развития сосудов.

#### **2.3.5. Фотографирование больных**

Наиболее объективную и ценную информацию о наличии деформации черепно-лицевой области у больных синостозной лобной плагиоцефалией представляет фотографическое исследование больных в динамике до и после хирургической коррекции. Помимо рентгенологических, магнитно-резонансно томографических данное исследование позволяет визуально определить и оценить результаты проведенных хирургических вмешательств, проводить фото документирование.

### 2.3.6. Стоматологические обследование

Стоматологическое обследование больных с синостозной лобной плагиоцефалией сочетающиеся с врожденной расщелиной верхней губы, твердого и мягкого нёба состояло из сбора анатомических данных проведения внешнего осмотра и осмотра полости рта.

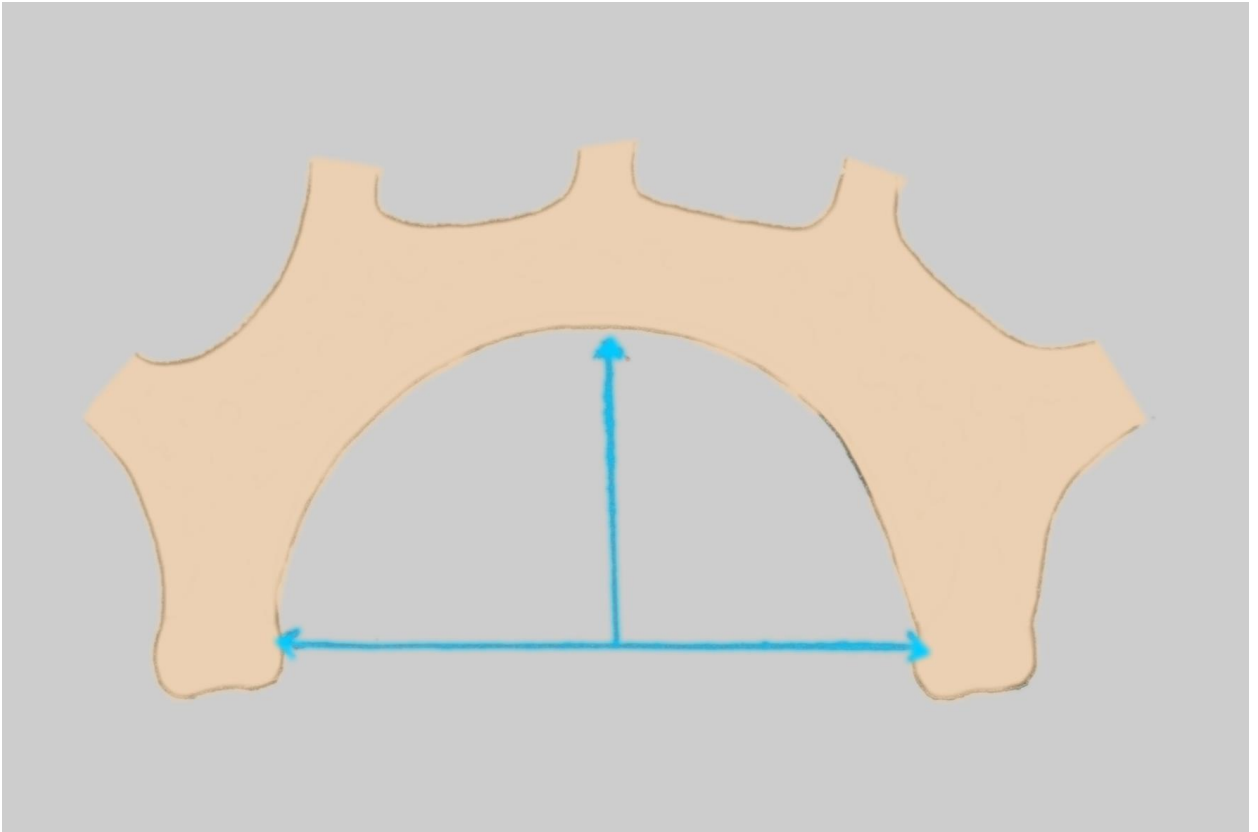
При сборе анатомических данных основное внимание уделяли возможности генетической связи на возникновение врожденной аномалии, на особенности течения беременности матери, на наличие перенесенных травм и инфекций.

При проведении внешнего осмотра обращали внимание на симметрию и цвет кожи лица, оценивали тургор тканей, полноту открывания рта и движение нижней челюсти, пальпаторно определяли состояние регионарных лимфа узлов.

Состояние зубов, слизистой оболочки полости рта и соотношение челюстей определяли при осмотре собственно полости рта. При этом оценивали состояния высоты неба, а также проверяли затворную функцию глоточного кольца. Кроме того пальпаторно определяли толщину и эластичность тканей неба. Нарушения речевой функции оценивали по произношению звуков и разборчивости речи с применением специальной карты опросника.

Особое внимания уделяли недостающего объему врожденной аномалии на серьезность, который указывал индекс расщелины. Данный индекс определяли путем изменения расстояние между шириной небных пластинок и шириной неба на участке расположенной между коренными зубами по формуле:  $\frac{1+2}{3}$  и иллюстрировано на рис. А.Схема подсчета индекса расщелины



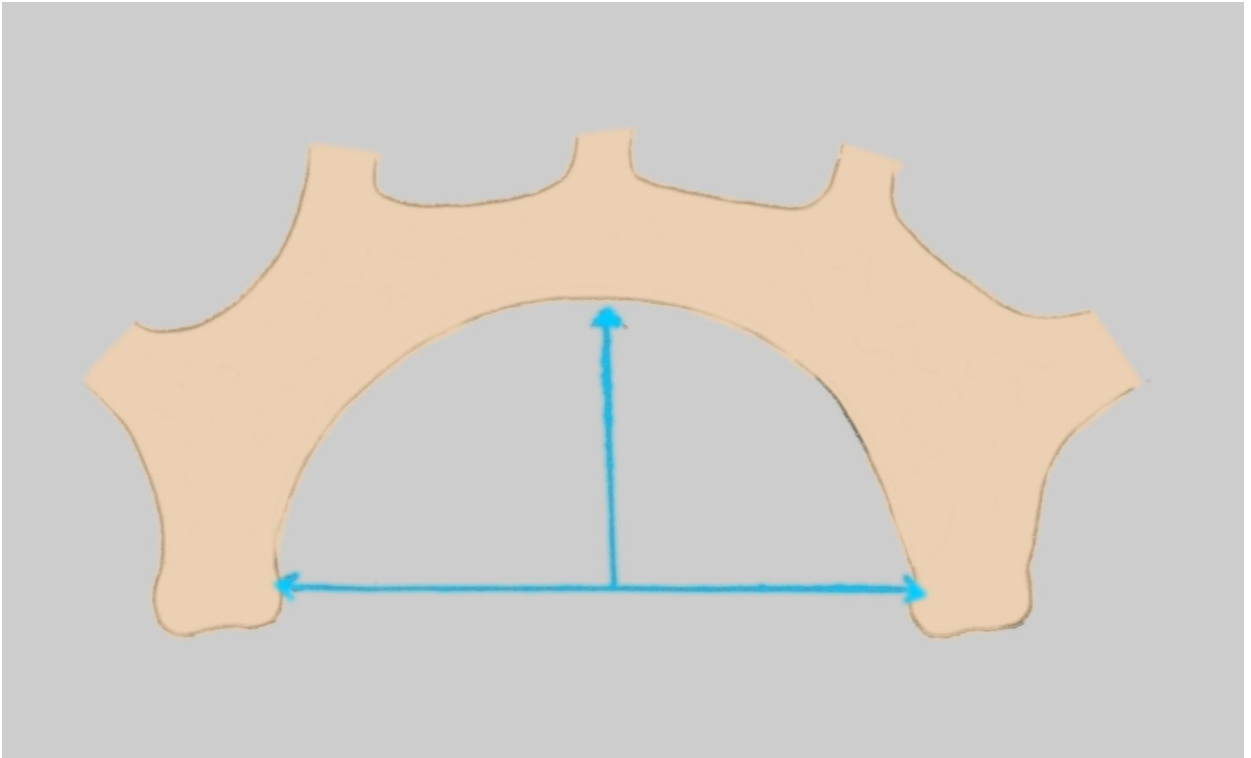


Интерпретацию показателей индекса расщелины проводили следующим образом. Величина 1, или чуть больше 1 считался выгодным вариантом для проведения пластического восстановления целостности неба.

Величина  $\frac{1}{2}$  и ниже считается опасным вариантом, когда после хирургического вмешательства следует ожидать расхождение швов в результате сильного натяжения тканей и возникновения боковых сообщений между ротовой и носовой полостью.

Кроме того у этих же больных мы определяли индекс неба под которым следует понимать соотношение между высотой небного свода и шириной неба на участке расположенной между первыми коренными зубами. Указанный показатель в норме равен  $\frac{1}{2}$  и свидетельствует о характере формы свода неба.

Рис. Б. Схема подсчета индекса неба



### 2.3.7. Интраоперационное уменьшение внутричерепного давления

Больным с синостозной лобной плагиоцефалией, имеющим гипертензию внутричерепного давления, перед хирургическим вмешательством проводили снижение ее показателей. Для этой цели непосредственно после интубации трахеи люмбальную пункцию проводили в положении пациента лёжа на боку с согнутыми и приведенным бедрами к животу, головы - к грудной клетке. Данная манипуляция позволяла интраоперационно уменьшить внутри - желудочковое давление и кровопотерю, облегчала ретракцию лобных долей головного мозга при остеотомии дна передней черепной ямки.

Ее проводили на уровне  $L_2 - L_3$  после обработки поля антисептическим раствором между остистыми отростками позвонков проведением иглы до попадания в характерную «пустоту». Критериями

снижения внутричерепного давления головного мозга служили редкие капли ликвора, вытекающие из конца иглы.

## **ГЛАВА III. РЕЗУЛЬТАТЫ СОБСТВЕННЫХ ИССЛЕДОВАНИЙ**

Для ясного представления картины возникших деформаций черепно-лицевой области у больных с синостозной лобной плагиоцефалией нами проводилось тщательное и детальное изучение механизма их образования в контексте изучения анатомии костей черепа с применением компьютерной томографии (КТ), с реконструкцией по методике 3D, интраоперационного и клинического наблюдения в динамике.

### **3.1. Клинико-анатомические проявления синостозной лобной плагиоцефалии**

При синостозной лобной плагиоцефалии наблюдается сглаживание лба на стороне синостоза и компенсаторное выбухание в лобно-теменной области с противоположной стороны, как это проиллюстрировано на рис.2.

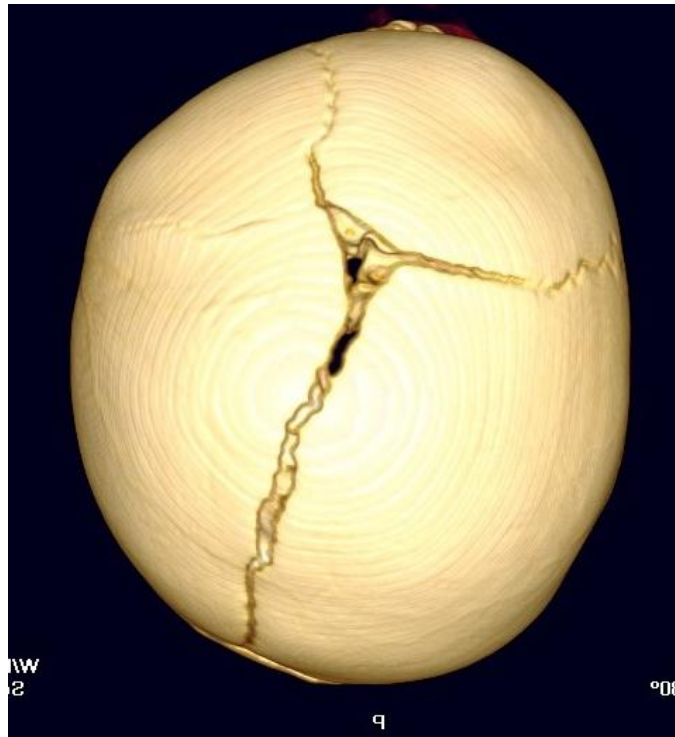


Рис. 2. КТ – 3D. Левосторонний коронарный синостоз. Отмечается сглаживание лба на стороне синостоза и компенсаторное выбухание в лобно-теменной области с противоположной стороны.

На стороне гемикоронарного синостоза лобный бугор присутствует всегда, однако на фоне отсутствия лобной пазухи он смещен в латеральную сторону. Структура кости истончена, диплоэ не наблюдается. Метопический шов при наличии брегмы на противоположной стороне имеет вогнутое строение и тенденцию к смещению в сторону синостоза.

У больных с синостозной лобной плагиоцефалией отмечается компенсаторный рост костей свода и основания черепа с нарушением его симметрии во всех швах по периметру. Указанный процесс снижает потенциальный рост лобно-теменной кости и объясняет причину выпуклости чешуи височной кости на стороне гемикоронарного синостоза, контрлатеральных лобных и теменных костей с незначительным опущением контрлатерального супраорбитального края (Рис. 3)

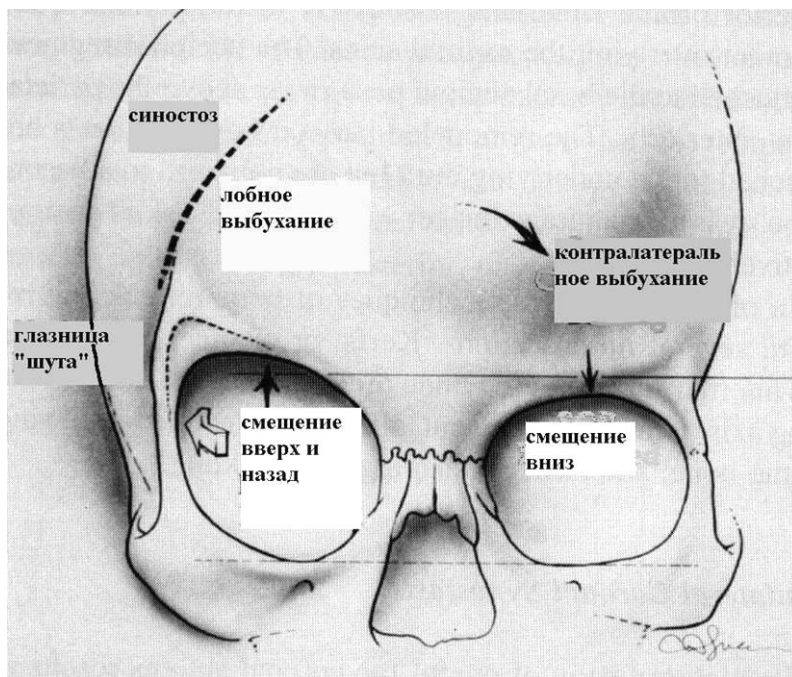


Рис. 3. При синостозной плагиоцефалии происходит компенсаторный рост костей асимметрично во всех швах по периметру, которые ограничивают соединенную цельную лобно-теменную костную пластинку с уменьшением потенциала роста

соединенного коронарного шва.

Кроме того, преждевременное сращение лобно-решчатого и лобно-клиновидного швов при синостозной лобной плагиоцефалии приводит к поражению соответствующей половины основания черепа. Подтверждением является тот факт, что среди обследуемых нами больных у 10 был обнаружен разворот турецкого седла и профильной оси большого черепного отверстия в сторону гемикоронарного синостоза.

Преждевременное сращение лобно-клиновидного шва приводит к тому, что малое крыло клиновидной кости принимает более вертикальную и прямую позицию относительно нормы, а большое-принимает медиальное направление, изменяя угол между сагиттальной плоскостью и латеральной стенкой орбиты. Эти и другие причины приводят к укорочению передней черепной ямки на стороне синостоза.

Данный факт наглядно продемонстрировано на рис.4

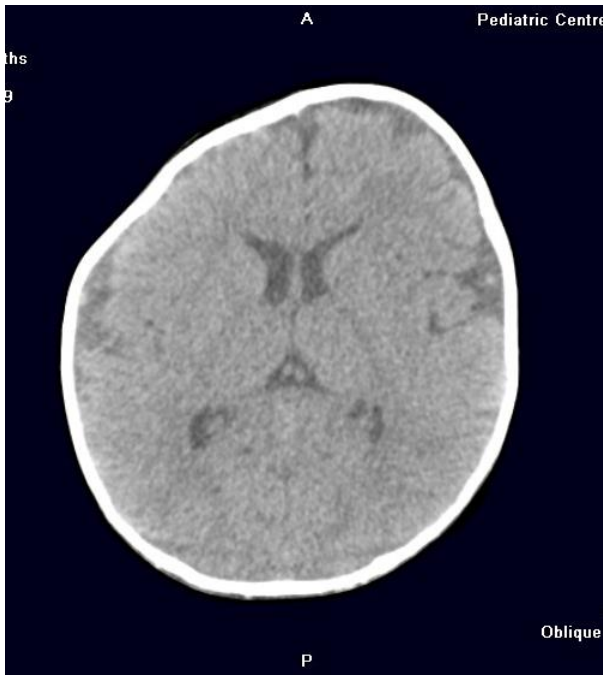

Рис. 4. КТ. Аксиальный срез. Правосторонний коронарный синостоз. Отмечается повышение крыши глазницы и точки pterion на стороне синостоза и сглаженность соответствующей стороны лба с укорочением передней черепной ямки справа.

Кроме того, деформация клиновидной кости приводит к уменьшению объема и глубины височной ямки приводя к компенсаторному выбуханию чешуи височной кости, как это продемонстрировано на рис.5.

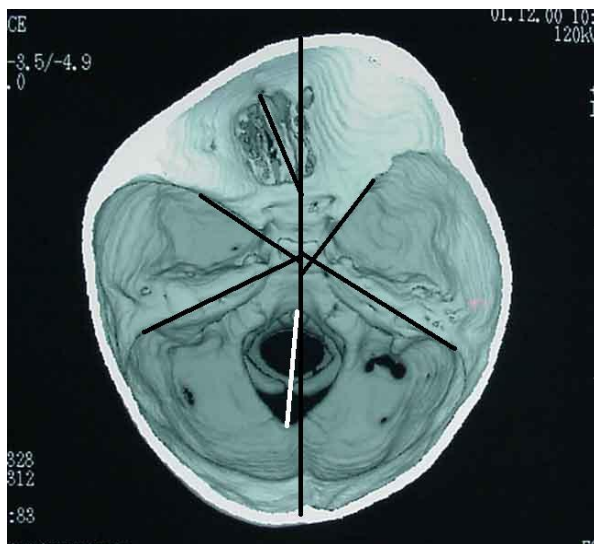

Рис. 5. КТ-3D. Основание черепа. По расчетам видно, что углы между костями основания черепа на стороне синостоза меньше, чем с противоположной стороны, а оси передней и задней черепных ямок грубо отклонены от среднесагиттальной линии.

Данное изменение комбинируется с укорочением и отведением назад латеральной стенки орбиты. При этом орбита становится мелкой, у глазного яблока отсутствует достаточная костная защита по верхнее-латеральному направлению, что впоследствии приводит к экзорбитизму.

Таким образом формируется так называемая глазница «шута», которая является наглядным патогномичным признаком гемикоронарного синостоза (Рис. 6а).

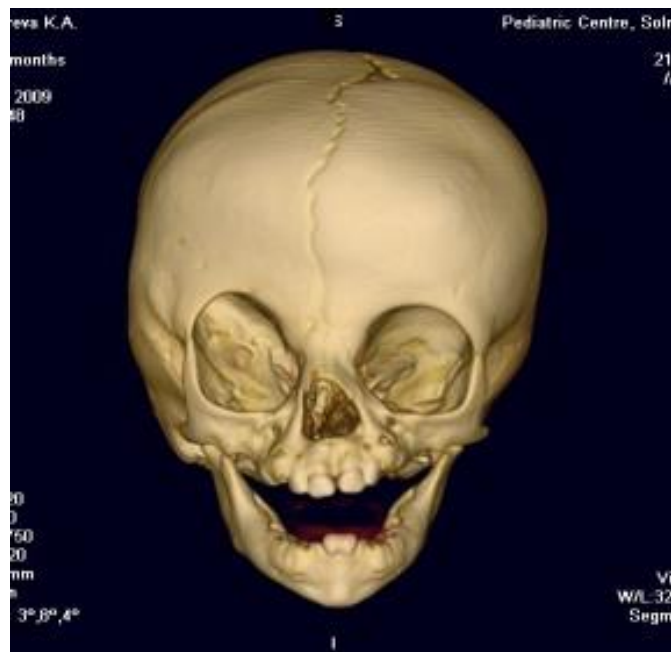

Рис. 6 а. КТ-3D. Фронтальная проекция. Отмечается так называемая глазница "шута" – патогнамичный признак одностороннего коронарного синостоза, которая развивается вследствие недостаточного опущения большого крыла клиновидной кости во время развития.

При этом, как видно из рисунка, у больных происходит расширение глазной щели, смещение верхнеглазничного края и брови в верхнее-заднем направлении (Рис. 6б)

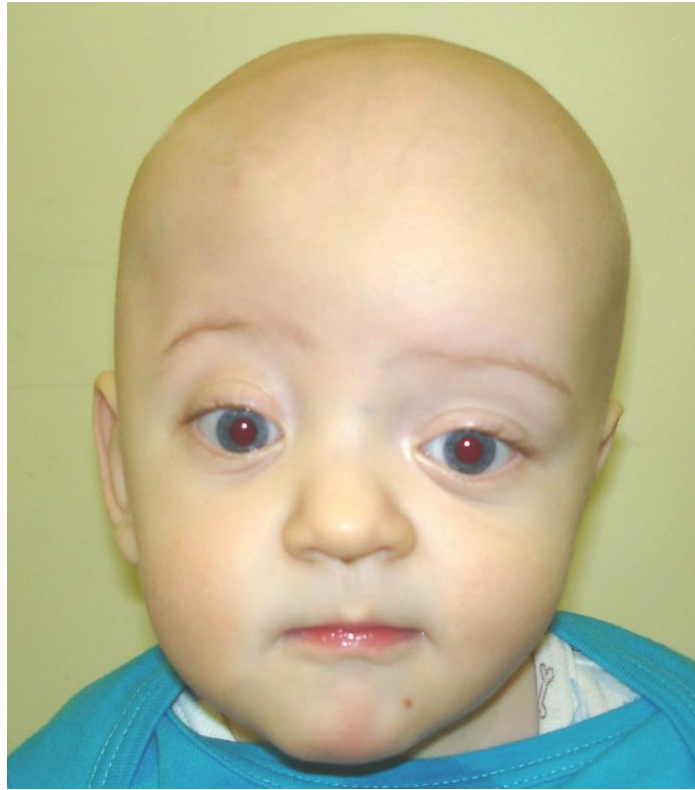

Рис. 6 б. Односторонний синостоз коронарного шва справа у пациента П., в возрасте 1 года. Наблюдается расширение глазной щели, верхнее и заднее смещение верхнеглазничного края и брови, орбита становится открытой.

По показателям компьютерной томографии (КТ) дно передней черепной ямки контрлатеральнее к синостозу подходит по форме дуги, поднимаясь краниально с медиального его края от решетчатой кости достигает максимальной высоты на уровне центра глазного яблока. Латеральнее указанной точки эндокраниальная поверхность соединяется с вертикально ориентированной внутренней пластинкой лобной кости, формируя при этом латеральную стенку полости черепа. Эндокраниальные поверхности, опускаясь каудальнее, формируют латеральную стенку орбиты.

Такая конфигурация постоянно прослеживается на коронарных срезах, проходящих на уровне хрусталика, экватора глаза и середины орбиты. В области вершины орбиты, дно передней черепной ямки образует прямую линию, которая проходит латерально и вверх от *planum sphenoidale* к *pterior*.



На стороне синостоза она продолжается по прямой вверх и латерально без плато и достигает в большей степени краниального уровня. Данная картина четко прослеживается на рис.7.

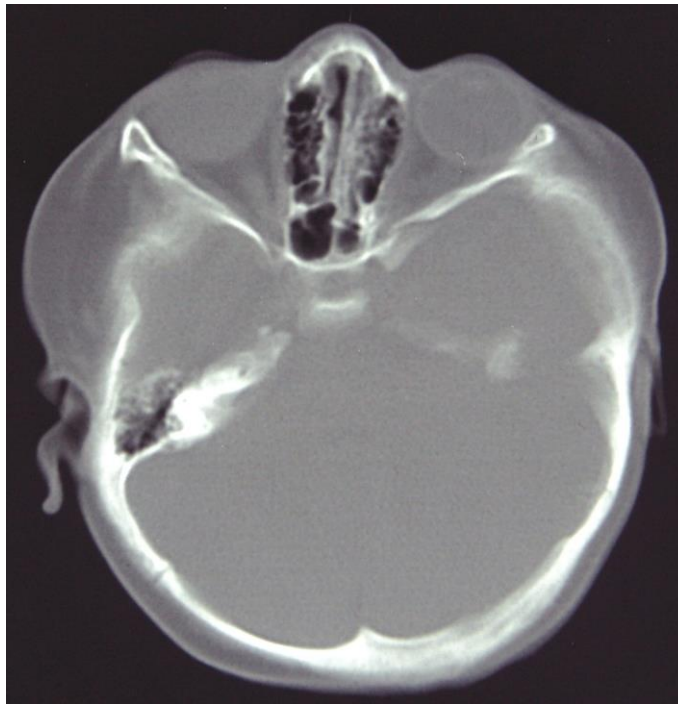


Рис. 7. Аксиальный срез. Видна увеличенная средняя черепная ямка с правой стороны (синостоз), заполняющая пространство латеральнее ипсилатеральной глазницы. Ипсилатеральная глазница короткая в передне-задних размерах. Продольная ось ипсилатеральной глазницы отклоняется латерально на стороне синостоза.

Причем, крыша глазницы в этой зоне несколько короче по плоскости и проходит через хрусталик и экватор глазного яблока, но в зоне, прилежащей к расширенной средней черепной ямке, она длинее в середине и вершине орбиты. По данным КТ в проекции продольного среза орбиты, её крыша на стороне гемикоронарного синостоза короче в переднее-заднем, чем с контрлатеральной стороны.

Ширина латеральной стенки орбиты уменьшена по сравнению с противоположной стороной, а её конфигурация выпуклая. На коронарных срезах позади глазного яблока отмечается верхнее-латеральное диагональное

удлинение орбиты. На осевых срезах можно увидеть увеличенную среднюю черепную ямку, заполняющую пространство латеральнее ипсилатеральной орбиты (Рис.8).

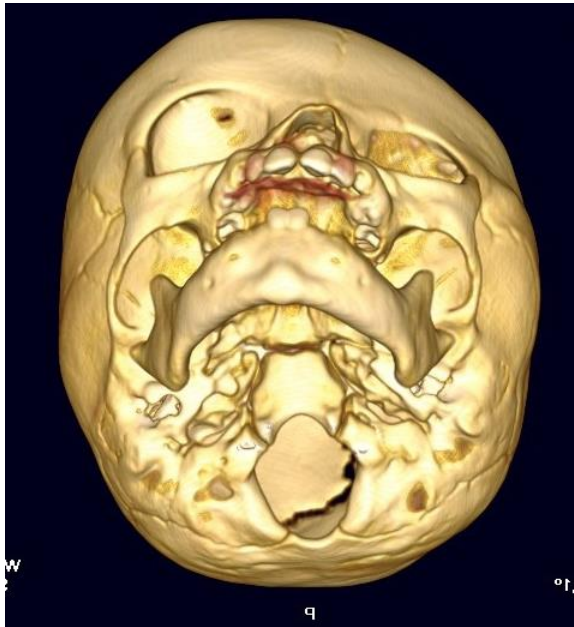

Рис. 8. КТ-3D. Отмечаются сглаженность лба на стороне синостоза и ротация большого затылочного отверстия к той же стороне, также смещение структур лицевого скелета вперед из-за укорочения средней черепной ямки.

Орбита короткая, её продольная ось отклонена латерально на сторону синостоза. Такое отклонение обычно наблюдается из-за деформации основания черепа. При этом задняя часть решетчатой кости располагается ближе к средней линии, а передняя её часть вследствие преждевременного синостозирования лобно-решетчатого шва отклонена в сторону синостоза.

Из-за этого ось решетки также смещен в сторону гемикоронарного синостоза на угол от 15 до 40°. Клетки решетчатого лабиринта на стороне синостоза мелкие и узкие, половины ситовидной пластинки уже по сравнению с противоположной стороной. Носорешетчатый комплекс с петушиным гребнем ротирован в сторону синостоза вследствие чего

отмечается девиация корня носа в эту же сторону, а кончик носа – в противоположную сторону.

При этом отмечается искривление верхней части перегородки в сторону синостоза, нижней части в противоположную сторону. Следует отметить, что у всех наблюдаемых нами больных в той или иной степени были обнаружены признаки орбитального гипертелоризма выражающие в увеличение межорбитального расстояния особенно на стороне синостоза. Его дополнительными признаками явилось расширение и удлинение носового отростка лобной кости по сравнению с противоположной ГКС стороне, где они сужены и укорочены. Соответствующий край грушевидного отростка уплощен и опущен.

Далее укорочение расстояния передней черепной ямки и деформация клиновидной кости соответственно проводят к аналогичным изменениям средней черепной ямки на стороне синостоза. В результате таких изменений височная кость и височно-нижнечелюстная впадина смещаются вперед и вверх, локализуя наружный слуховой проход ближе к себе (рис.8).

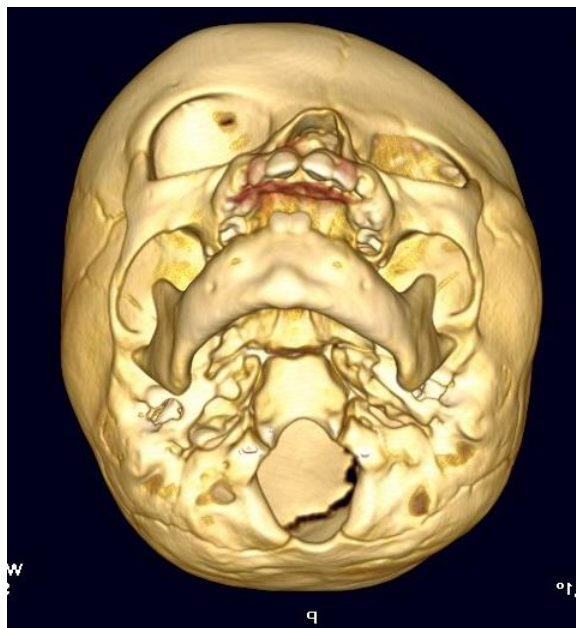

Рис. 8. КТ-3D. Отмечаются сглаженность лба на стороне синостоза и ротация большого затылочного отверстия к той же стороне, также смещение структур лицевого скелета вперед из-за укорочения средней черепной ямки.

Подобная деформация поднимает и смещает кпереди на стороне гемикоронарного синостоза наружное ухо, выдвигает относительно утонченную, по сравнению с противоположной стороной, скуловую кость. Кроме того, она на этой же стороне сужает толщину лобного отростка скуловой кости и увеличивает длину.

Данные показатели измерений анатомических ориентиров, выполненных на фронтальных и латеральных срезах 3D компьютерной томографии на рис. 9-10. показывают, что на стороне гемикоронарного синостоза интервалы между: nasion - rozion; скуло - лобный шов - rozion; или нижнелатеральная точка глазницы - rozion; подглазничное отверстие - rozion; rozion - передняя носовая ось; крыловерхнечелюстное соединение - передняя носовая ось; nasion - скулолобный шов; nasion - нижнелатеральная точка глазницы; nasion - подглазничное отверстие; передняя носовая ось - подглазничное отверстие были короче. (Рис. 9-10).

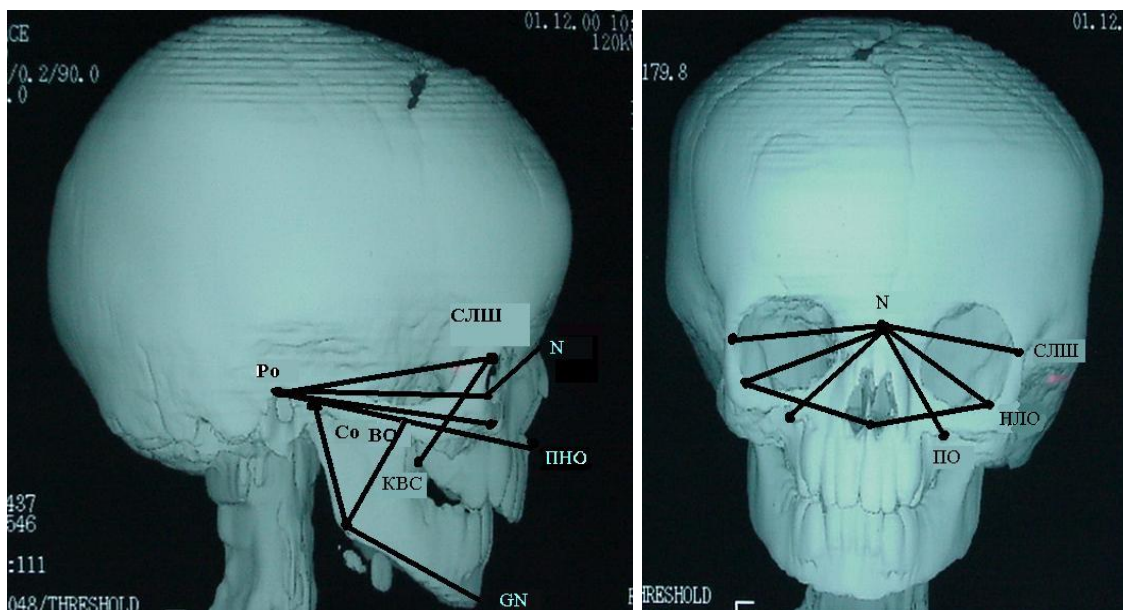


Рис. 9 и 10. Измерения, выполненные на 3D КТ демонстрируют, что структуры лицевого скелета на стороне синостоза укорочены, но не во всех отделах (объяснение в тексте).

Только интервал между скулолобным швом и крыловерхнечелюстным соединением был более длинным на стороне синостоза.

Интервал между gonion и gnation был также короче на стороне синостоза. Другие два интервала были незначительно короче на стороне синостоза; это интервалы condilion – gonion, и от венечного отростка до gonion. Венечный отросток короче на стороне синостоза, полулунная вырезка нижней челюсти более широкая и мелкая относительно противоположной стороны. Тело нижней челюсти укорочено, ветвь укорочена по длине и в переднее-заднем направлении.

Верхняя челюсть, скуловая кость и её дуга на стороне синостоза, также вовлечены в процесс: верхняя челюсть укорочена практически во всех плоскостях в верхней своей части, а скуловая кость и дуга укорочены в переднее-заднем направлении. Но эти укорочения компенсированы деформацией основания черепа, в частности средней черепной ямки, которая перемещена вперед и, следовательно, она смещает вперед и выше перечисленные структуры. Поэтому при осмотре головы пациента сверху, наблюдается некоторое выступание скуловой области на стороне синостоза. Несмотря на то, что ветвь и тело нижней челюсти короче на стороне синостоза, при визуальном осмотре, подбородок отклонен в противоположную синостозу сторону. Объясняется это также смещением вперед средней черепной ямки и суставной ямки, которые перемещают вперед описанные структуры. Задняя черепная ямка, большое затылочное отверстие и лямбда ротированы к испилатеральной синостозу стороне.

Следует подчеркнуть, что детальное изучение интервала этих анатомических ориентиров позволяет понимать механизм происходящих изменений и возникновения деформаций черепно-лицевой области у

больных при синостозной плагиоцефалии. При этом вполне понятным становится, что у этой категории больных черепно-лицевой скелет деформируется относительно вертикальной оси; верхняя половина черепа ротируется в одном направлении, а нижняя её половина вместе с нижней стенкой глазницы в противоположную сторону. Это наглядно иллюстрируется на (рис. 11).

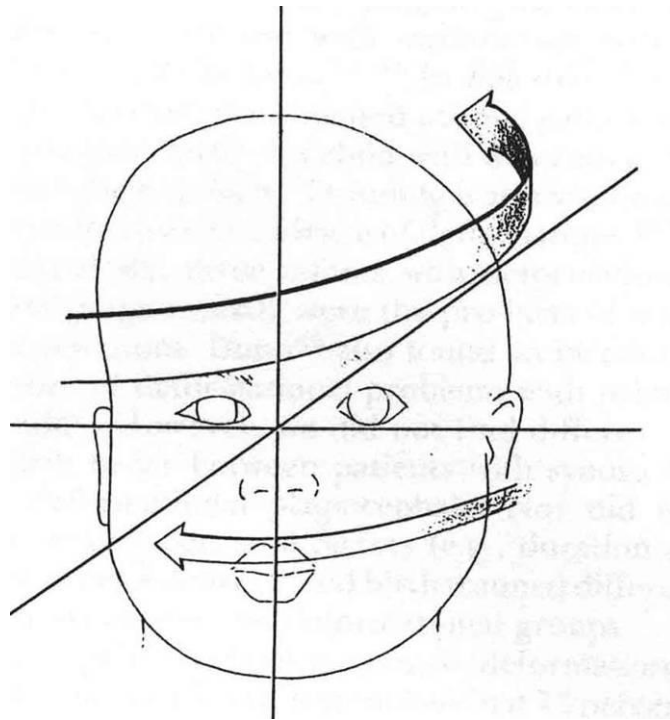


Рис. 11. Черепно-лицевой скелет деформируется относительно центральной вертикальной оси: верхняя половина черепа ротируется в одном направлении, а нижняя половина, начиная с нижней половины глазниц отклоняется в противоположном направлении.

При гемикоронарном синостозе у большинства больных подбородок смещен в сторону, противоположную синостозу и имитирует увеличение высоты лица на стороне синостоза. Данную имитацию усиливают уплощение половины лба и высокого положение орбиты.

В отличие от методов изучения дисморфологии черепа, возникающих при гемикоронарным синостозе, которые проводились на сухих музейных

черепях, рентгенограммах и визуальных наблюдениях результаты нашего исследования показывают, что у больных с синостозной лобной плагиоцефалией средняя зона лица уже на стороне синостоза. Данный факт подтверждает интервал  $nasion$  – нижнелатеральная точка орбиты и скулолобный шов. Интервал от глазничного отверстия до  $ro\grave{g}ion$  и от скулолобного шва до  $ro\grave{g}ion$  показывает, что средняя зона лица на стороне гемикоронарного синостоза короче в передне-заднем направлении, также она короче в верхненижнем направлении верхней части, и удлинена в направлении нижней её части. Наконец длина тела нижней челюсти на данной стороне меньше по сравнению с противоположной стороной.

Таким образом специалистам, занимающимся лечением данной патологии следует помнить, что процесс деформирования при синостозной лобной плагиоцефалии, исходящей из одной области пораженного шва, может повлиять на рост и развитие соседних структур (Рис. 12, 13, 14).

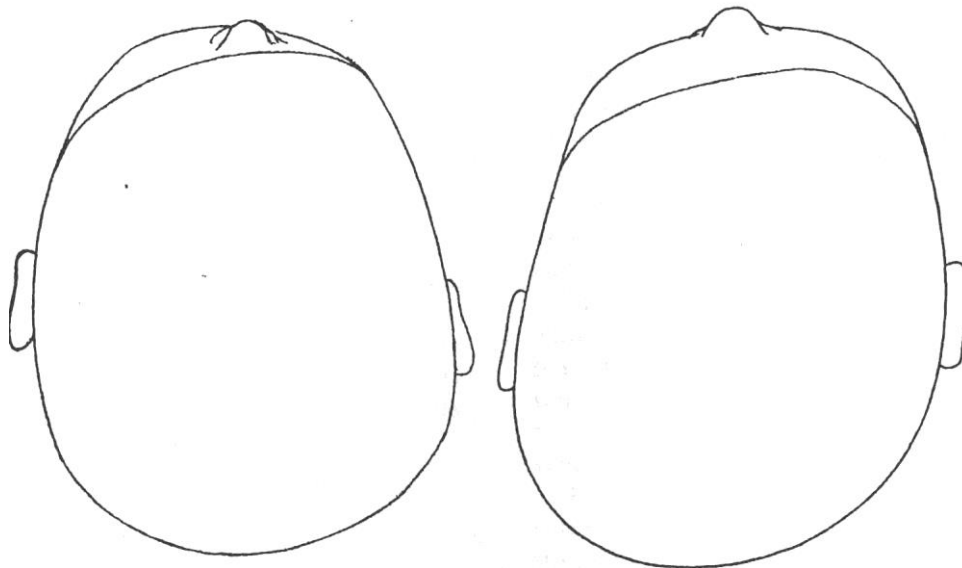


Рис. 12. Синостозная лобная плагиоцефалия (слева) и деформационная лобная плагиоцефалия (справа). Вид сверху.

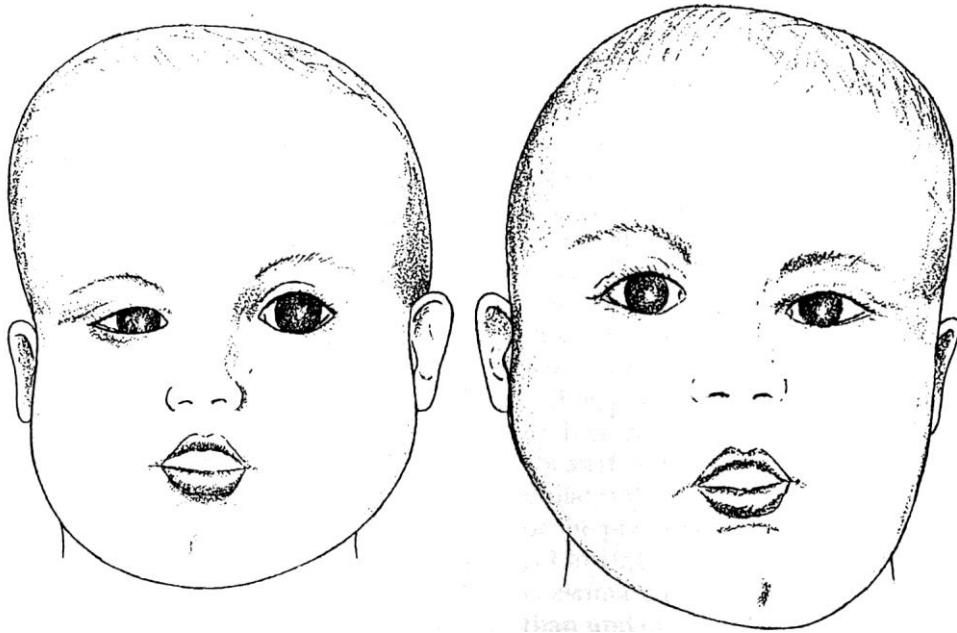


Рис. 13. Синостозная лобная плагиоцефалия (слева) и деформационная лобная плагиоцефалия (справа). Фронтальная проекция.

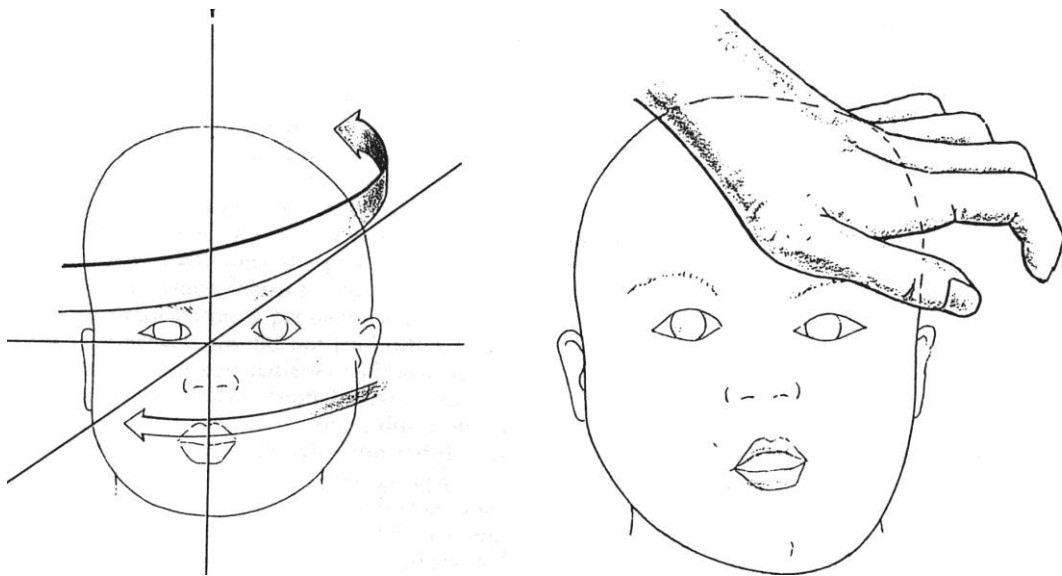


Рис. 14. Характерная деформация для синостозной лобной плагиоцефалии (слева). При деформационной лобной плагиоцефалии (справа) наружная деформирующая сила, которая воздействует на лоб, имеет задне-нижний вектор.

К сожалению в литературных источниках имеются скудные данные о таких изменениях.



В конечном итоге эти и другие факторы приводят к изменению остальной части черепно-лицевого состава, что требует от хирургов проведения не только региональной, но и тотальной коррекции. В этой связи мы попытались провести максимально полный анализ костных изменений, встречающихся при синостозной лобной плагиоцефалии (Рис. 14, 15, 16, 18, 19).

#### РИСУНКИ

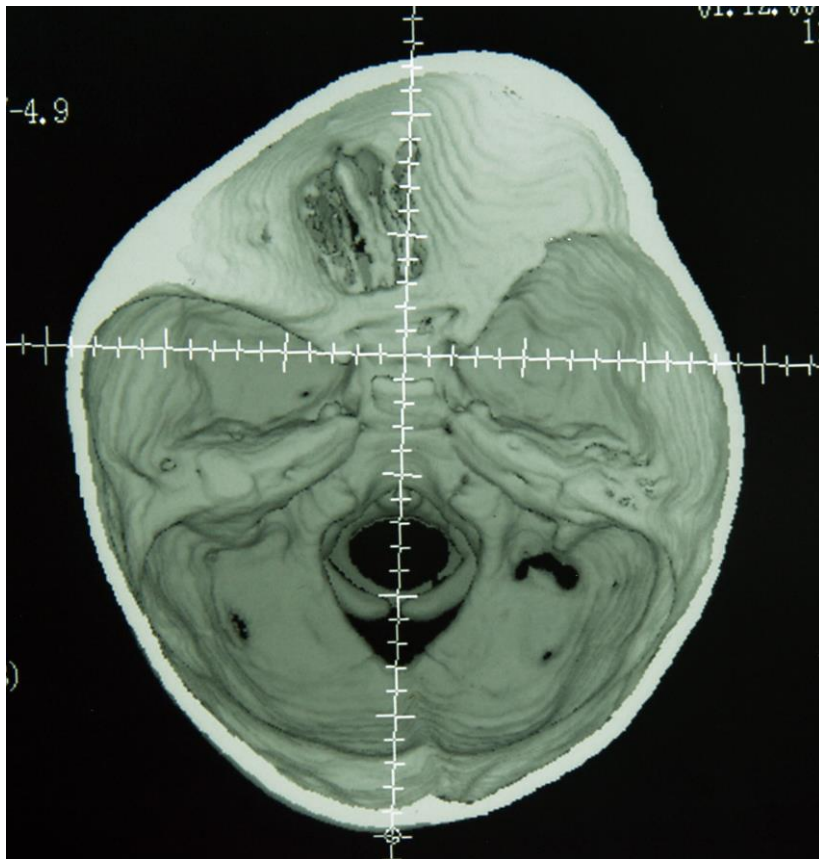


Рис. 15. Основание черепа пациента К., 2 лет с деформационной лобной плагиоцефалией (имеет брата близнеца).

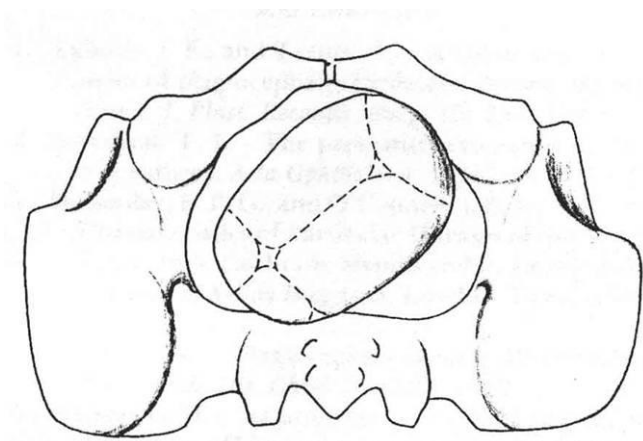


Рис. 16. Левая сторона лба плода прижимается к крестцу матери, а правая часть затылка граничит с подвздошной костью.

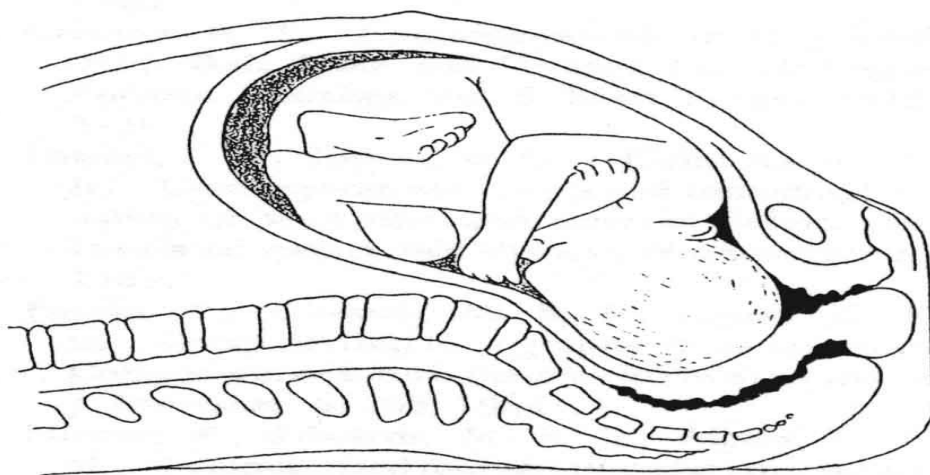


Рис. 17. Преждевременное опущение плода, которое также приводит к лобной и затылочной деформациям.

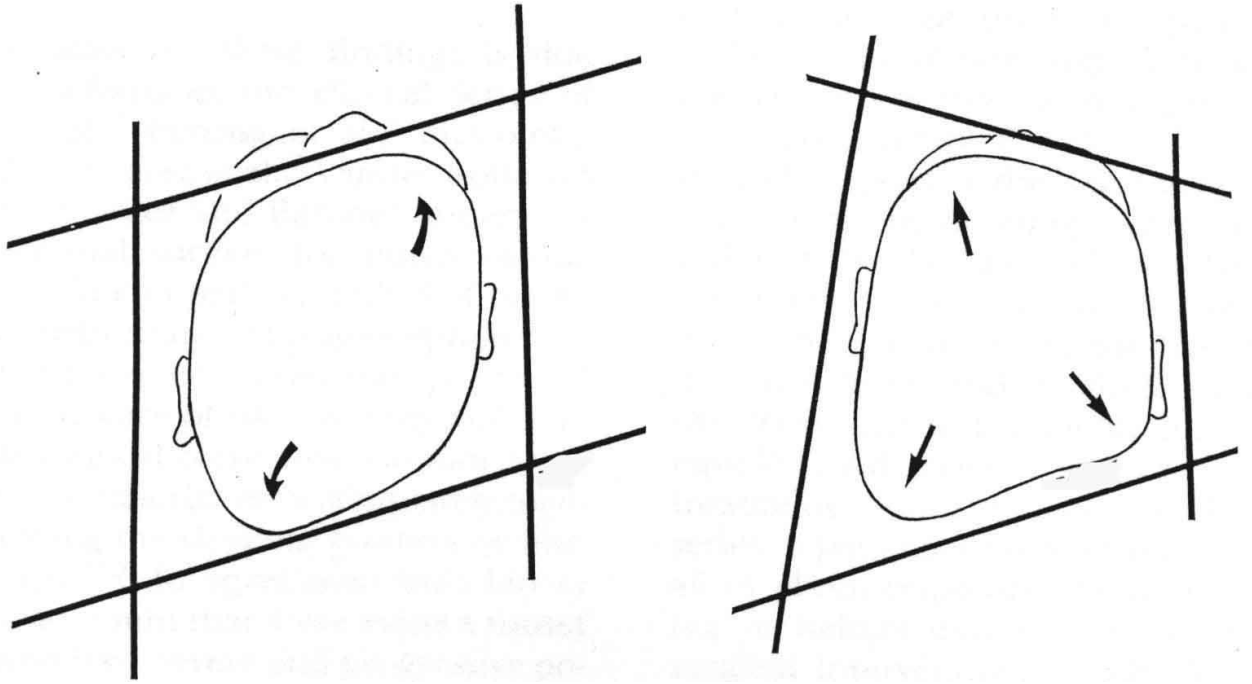


Рис. 18. Деформационная (слева) и компенсаторная (справа) формы лобной плагиоцефалии.

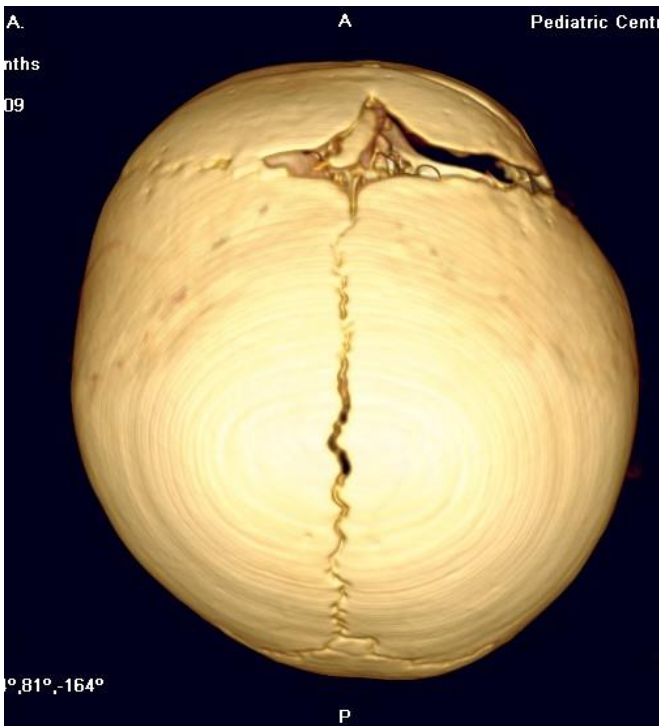


Рис. 19. Пациент К., 2 лет с деформационной лобной плагиоцефалией. Все швы свода черепа функциональны (КТ).

## 1.2. Клиника расщелин неба у больных с синостозной лобной плагиоцефалией.

Из общего количество наблюдаемых нами больных с синостозной лобной плагиоцефалией, как было указано выше, у 3 нами диагностированы наличие полных расщелин неба, причем у 1-го расщелина неба сочеталась с сквозной расщелиной верхней губы. Возраст больных составлял до 5 лет и всем им ранее проводились оперативные вмешательства по реконструкции черепно-челюстно-лицевых костей.

При обращении жалобы больных сводились в основном к затруднению приема пищи, особенно твердой попаданию их из ротовой полости в носовую, невнятную речь и гнусавость.

При объективном осмотре у всех 3-х больных нами обнаружены расщелины распространения в области твердого и мягкого неба. У одного больного кроме расщелины неба имелась полная сквозная расщелина верхней губы справа. При этом размеры расщелин неба были настолько большими, что визуально осмотреть состояние слизисто-надкостничного покрова носоглотки. При измерении размеров дефектов индекс расщелины у всех колебался от 1,5 до 2,0 а индекс неба составил  $> 1/3$ . Эти данные свидетельствовали об существовании глубокого готического свода формы неба, а также опасности возникновения натяжения тканей при хирургическом восстановлении целостности неба.

При изучении речевой функции с помощью карты опросника у всех больных было выявлено ее нарушения, как по произношению звуков так и по разборчивости речи и составил от 20 до 30% соответственно. Кроме того при изучении состояния слизистой носа и носоглотки у 2-х больных были выявлены некоторая синюшность цвета слизистой, гипертрофия и наличия небольших аденоидов связанная видимо с непосредственным воздействием на них внешних факторов. Изучение замыкательной функции глоточного кольца при помощи касание их шпателем выявил живые полные рефлекс. У всех исследуемых определена оптимальная длина неба с касанием верхушки расщепленных язычков бугорке «Пассаванта».

Большие объемы недостатка тканей неба у больных, а также другие клинические показатели как индекс расщелины, индекс неба свидетельствовали о наличии серьезности аномалии и недостаточной эффективности планируемого хирургического вмешательства по восстановлению целостности и функции неба традиционными методами и побудили нас к поиску способа позволяющего оптимально решить эти задачи.

### **1.3. Функциональные аспекты больных с синостозной лобной плагиоцефалии**

#### **3.3.1. Внутричерепное давление**

Преждевременное синостозирование швов черепа при продолжающемся росте головного мозга у больных, как было упомянуто в предыдущих главах, приводит к несоответствию между вместимостью черепной коробки и объемом мозга, вследствие чего повышается внутричерепное давление (ВЧД), и на фоне атрофии коры головного мозга приводит к задержке умственного развития. Эта проблема была и остается предметом дискуссии специалистов, занимающихся курацией больных с гемикоронарным синостозом.

Для выяснения этой дилеммы нами проводилось измерение внутричерепного давления у 12 пациентов с синостозной лобной плагиоцефалией с использованием эпидуральных датчиков. При этом только у 2-х было обнаружено его повышение, а у остальных 10 пациентов показатели остались в пределах нормы. Кроме того, в указанном направлении нами дополнительно проводились исследования с использованием компьютерной томографии. Ее результаты показали, что уменьшение внутричерепного объема не является причиной повышения ВЧД. Но когда она повышена у 2-х исследуемых нами пациентов у которых

отмечалось такое несоответствие, то отрицать участие такого факта в этих изменениях было бы ошибочным.

Наши наблюдения показывают, что повышение ВЧД, в основном отмечается в раннем возрасте, когда темпы роста мозга носят ускоренный характер, а объем черепной коробки из – за преждевременного синостозирования швов слишком мал.

Подтверждением этому служит и то, что у 2-х наблюдаемых нами больных при обследовании не были выявлены такие характерные для ГКС симптомы как головные боли, рвота, «пальцевые вдавления», отек зрительного нерва и т.д. Тем не менее регистрация и контроль параметров ВЧД у детей с краниостенозами помогает специалистам, во избежание неблагоприятных его последствий определить детей, которым показана ранняя хирургическая декомпрессия черепной коробки. Что касается симптома «пальцевых вдавлений», которые наиболее часто отмечаются в области затылка, иногда лба и верхушки свода черепа, то они не являются надежным признаком внутричерепной гипертензии, так как проявляются поздно или отсутствуют вовсе. Также низкий уровень показателя Q не является доказательством повышения ВЧД и не может интерпретироваться в непосредственных взаимоотношениях.

Исследования многочисленных авторов указывают, что нелеченные формы краниостенозов и связанное с ними увеличение ВЧД снижают уровень показателя умственного развития пациента. Снижение ВЧД в возрасте старше 6 лет указывает на прогрессивное развитие атрофии головного мозга, и связана она с имеющейся у больных хронической внутричерепной гипертензией.

Следует отметить, что уменьшение ВЧД у исследуемых нами больных в послеоперационном периоде вопреки нашим ожиданиям и невзирая на увеличение черепного объема происходило медленным темпом. На наш взгляд это было связано с сопротивлением твердой мозговой оболочки, которая не вовлекается в зону хирургического вмешательства.

Относительно задержки умственного развития больных с гемикоронарным синостозом, следует отметить, что риск её возникновения у них выше, чем у нормальных детей.

### 3.3.2. Функция зрения

Среди функциональных аспектов, рассматриваемых у больных с гемикоронарным синостозом, наиболее важное место занимают органы зрения, как органы расположенные непосредственной близости от имеющейся деформации. В проводимом нами исследовании у всех больных с гемикоронарным синостозом было выявлено расходящееся или сходящееся косоглазие, иногда и экзотропия. Подобные изменения возникают как правило вследствие патологического крепления и аномалии экстраокулярных мышц и дистопии орбиты. Кроме того у 4 пациентов с ГКС обнаружен не паралитический птоз верхнего века, а зависящий от выраженной дистопии глазницы.

Глазодвигательные нарушения в виде горизонтального и вертикального косоглазия были обнаружены у всех исследуемых. При синостозной лобной плагиоцефалии, как это показано на рисунке 20, форма орбиты овальная, ее длинная ось следует косо снизу медиально и вверх латерально и представляется в виде антимонголоидного разреза при орбитальной дистонии. Такая ротация орбиты может быть связана с ротацией глазного яблока кнаружи. При этом верхняя прямая мышца орбиты функционирует как латеральная прямая и отводит, а нижняя прямая направляет вниз и сводит. Медиальная прямая мышца поднимает и сводит, наружная прямая опускает и отводит. Поэтому при латотропии один глаз находится в состоянии приведения и смотрит вверх, другой в состоянии отведения и смотрит вниз. Во время взгляда вниз с отведением, медиальная прямая функционирует как мышца леватор, также наблюдается ограничение в ее опущении. Во время взгляда вверх, верхняя прямая отводит и

наблюдается V синдром, с двойной слабостью обеих верхних косых мышц орбиты.

Наш многолетний опыт работы по курации этой категории больных, а также длительное наблюдение за ними показывают, что коррекция косоглазия у них должна быть осуществлена в сроки от 6 месяцев до 1 года после проведения основного хирургического вмешательства - краниофациальной реконструкции. Раннее хирургическое вмешательство на стенках глазницы может привести к изменению векторов экстраокулярных мышц и последующему нарушению положения глазных яблок.

### 3.3.2.1. Сагитализация косых мышц орбитального комплекса

Еще одним важным пунктом является ассоциация орбитальной дистопии и гипертропии на одной стороне со слабостью функции верхней косой мышцы и гиперфункцией нижней косой мышцы (рис. 22). Вследствие дефицита крыши глазницы на стороне синостоза при плагиоцефалии

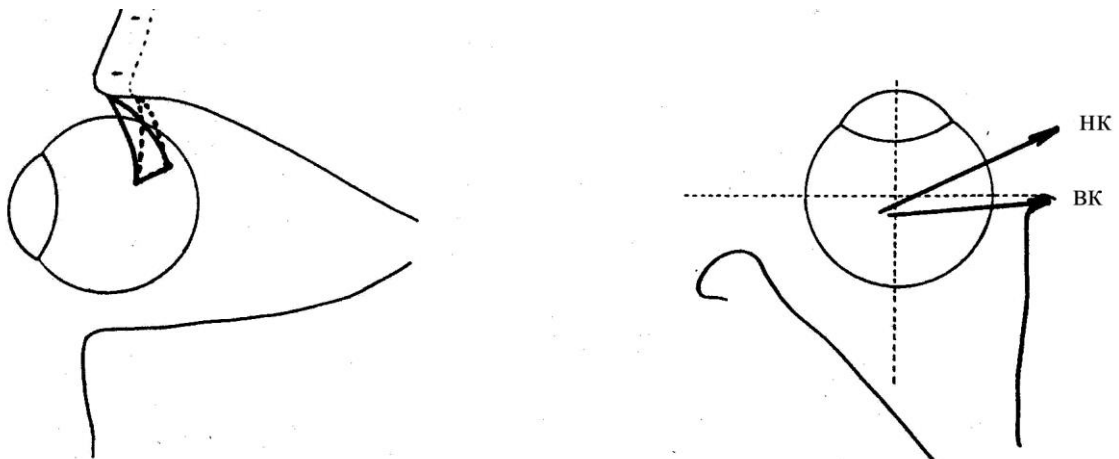


Рис.22. Сагитализация косых мышц:

НК – нижняя косая мышца;

VK – верхняя косая мышца (объяснение в тексте).



Происходит нарушение параллелизма между двумя мышцами-антагонистами - косыми мышцами (одна имеет большее передне-заднее направление), встречающееся в течение развития верхнечелюстных и лобных костей, которые имеют два различных эмбриологических происхождения (Лобная кость - верхний орбитальный край и орбитальная крыша - развиваются из парааксильной мезодермы, которая также формирует часть капсулы, закрывающей передний мозг; латеральная стенка и дно орбиты развиваются из висцеральной мезодермы верхнечелюстного отростка. Рост орбиты, подобно мозгу, ускорен в раннем периоде жизни. При нормальном эмбриональном развитии, начальная орбита, которая полностью окружает растущее глазное яблоко, составляет в размере от 18×21 мм при рождении и быстро увеличивается до 28×32 мм (высота × ширина) или достигает 80% - 85% взрослого размера к 3 годам). При этом орбитальное дно не поражается и имеет нормальную длину вследствие нормального развития верхнечелюстных и лицевых костей. Факт, что орбитальная крыша укорочена очевиден не только на рентгеновском снимке, но также и при осмотре пациента (бровь поднята, а супратарзальная область иногда запавшая; глазная щель укорочена и закруглена; имеется дистопия латерального и медиального кантусов). С другой стороны, симметрия дна глазниц здоровой и пораженной сторон ясна даже при поверхностном обследовании. Пальпация подтверждает эти результаты. Фактор изменений подвижности глазных яблок, описанных ранее, связан именно с укорочением орбитальной крыши. Следствие этого – слабость верхней косой мышцы. Аномалия этой мышцы, в свою очередь, ответственна за кривошею. Тем не менее, все-таки интересно детально понять патогенез дефицита верхней косой мышцы. Моторный дисбаланс, вероятно, наблюдается из-за двух факторов: укорочения длины верхней косой мышцы и недостаточного сокращения вследствие ротации глазного яблока из-за увеличенного угла между осью мышцы и осью глазного яблока.

При плагиоцефалии крыша глазницы на стороне синостоза укорочена, как упомянуто выше (рис. 23). Поэтому доблоковая часть верхней косой мышцы короче на этой стороне, так как блок перемещен назад. Вследствие этого, диапазон сокращения мышцы меньше, чем противоположной верхней косой мышцы, в то время как гомолатеральный антагонист на пораженной — нижняя косая мышца — функционирует нормально. Это имитирует клиническую картину паралича верхней косой мышцы на стороне синостоза. Укороченная крыша глазницы воздействует только на верхнюю косую мышцу, а не на верхнюю прямую мышцу. Фактически, последняя крепится непосредственно к склере и не зависит от длины крыши глазницы.

Вторая причина, по которой функция верхней косой мышцы несовершенна,

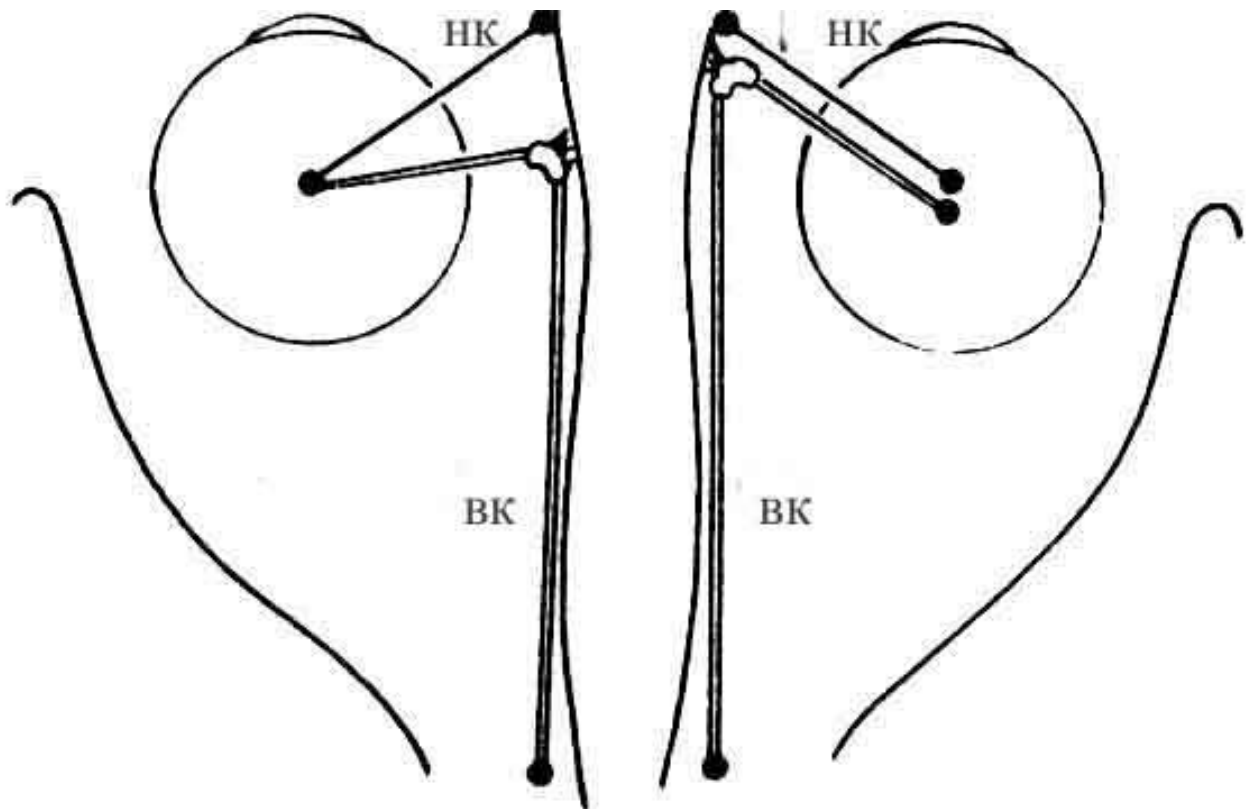


Рис. 23. При плагиоцефалии крыша глазницы на стороне синостоза (слева) укорочена. Поэтому доблоковая часть верхней косой мышцы короче

на этой (левой) стороне, так как блок перемещен назад. Вследствие этого диапазон сокращения мышцы меньше, чем противоположной верхней косой мышцы, в то время как гомолатеральный антагонист на пораженной — нижняя косая мышца — функционирует нормально. Это имитирует клиническую картину паралича верхней косой мышцы на стороне синостоза её "десагиттализация". Так называемая теория "сагиттализации косых мышц" также может объяснить факт косоглазия при плагиоцефалии.

При обращении взора вперед, как уже упомянуто выше, угол между сухожильной частью верхней косой мышцы и осью глазного яблока равен приблизительно  $54^\circ$ . Угол между осями нижней косой мышцы и глазного яблока — обычно  $52^\circ$ . Угол между осями обеих косых мышц с осью глазного яблока относительно одинаковый. Если угол одной мышцы изменяется, может наблюдаться глазной дисбаланс. При плагиоцефалии блок перемещается назад относительно крепления к кости нижней косой мышцы. Косые мышцы не параллельны из-за костной аномалии, верхне-медиальный угол становится опущенным, сглаженным в блоковой ямке. Наблюдается увеличение угла между сухожильной частью верхней косой мышцы и глазной осью; напротив, угол между осью нижней косой и таковой глазного яблока становится меньше (расширение угла верхней косой мышцы относительно угла нижней косой и называется "десагиттализацией"). Это изменяет соотношение между этими двумя мышцами, и ось сухожильной части верхней косой мышцы "десагиттализуется" по отношению к оси нижней косой мышцы. Это уменьшает функцию верхней косой мышцы как антагониста. При сокращении нижней косой мышцы, слабая функция верхней косой мышцы облегчает гиперфункцию нижней косой мышцы. Следовательно, гипофункция верхней косой мышцы и гиперфункция нижней косой мышцы наблюдаются из-за более короткой длины верхней косой мышцы и гипофункции из-за десагиттализации её оси относительно оси нижней косой мышцы. Реальный паралич, таким образом, исключается. Кроме того, у всех наших пациентов, дукционный тест никогда не

демонстрировал ограничения. Поэтому, можно также исключить возможность, что аномалия наблюдается из-за синостоза и возникшее косоглазие при плагиоцефалии в некоторых случаях может привести к так называемой глазной кривошее. При этом пациент наклоняет голову к нормальной стороне. Дело в том, что это происходит из-за описанной выше гиперфункции нижней косой мышцы и гипофункции верхней косой мышцы на стороне синостоза. При этом тест Bielschowsky по наклону головы положительный (преднамеренный наклон головы к стороне пораженного глазного яблока приводит к направлению взора вверх, потому что элевация вследствие сокращения верхней прямой мышцы не нейтрализуется влиянием функции верхней косой мышцы, когда делается попытка верхней прямой и верхней косой мышцами компенсировать неправильное положение глазного яблока, которое следует за наклоном головы. Данный тест подтверждает слабость верхней косой мышцы и является положительным). Но эта клиническая картина не всегда полностью наблюдается, и можно обнаружить различные степени участия глазной подвижности у пациентов с черепной асимметрией. Диапазон колеблется от присутствия только незначительного признака Bielschowsky до очевидной кривошеи с гиперфункцией нижней косой мышцы. В случаях, где бинокулярное зрение было затруднено этим смещением, может наблюдаться сочетанное горизонтальное отклонение.

Птоз - также частое обнаружение при этих врожденных аномалиях. Он почти всегда временно ухудшается после выдвижения лицевого скелета при краниостенозах. Вероятно это происходит из-за потери фундамента век – западения глазных яблок, когда веки выдвигаются с костными орбитами. Через несколько недель тонус мышцы леватора достаточно улучшается и восстанавливает дооперационное состояние. Подобно любому другому врожденному птозу, патология может потребовать коррекции, а именно - укорочения мышцы леватора.

Таким образом, на сегодняшний день деформациями черепа при краниосиностозах занимаются уже не только нейрохирурги, но и мультидисциплинарная бригада, включающая и черепно-лицевых хирургов. Если раньше в нашей стране оказанием помощи подобным пациентам занимались, и не всегда последовательно, такие специалисты как нейрохирурги, оториноларингологи, офтальмологи, хирурги-стоматологи и пластические хирурги, решавшие задачи по восстановлению функции и косметики отдельно друг от друга, то теперь эти проблемы решаются комплексно с участием черепно-лицевого и нейрохирургов. Комплексный подход к лечению пациентов с краниостенозами с участием этих специалистов позволяет одновременно устранить гипертензию и реконструировать деформированные свод, основание черепа, верхнюю и среднюю зоны лица.

## **ГЛАВА IV. ЛЕЧЕНИЕ БОЛЬНЫХ С СИНОСТОЗНОЙ ЛОБНОЙ ПЛАГИОЦЕФАЛИЕЙ**

### **4.1. Обоснование ранних хирургических вмешательств у больных с синостозной лобной плагиоцефалией**

Проблемы радикального изменения деформации черепа у больных с различными формами гемикоронарного синостоза из-за высокой травматичности оперативных вмешательств и негативном их влиянии на дальнейший рост всего черепа или отдельных его структур долгое время оставались не решенными. А позиция ожидания, пока ребенок подрастёт, приводила к формированию более грубой деформации, чем она была в раннем возрасте. Кроме того общение такого ребенка со своими сверстниками часто заканчивалось его психическим расстройством и травмой для родителей. Поэтому попытки хирургов как-то облегчить эти страдания проведением «небольших» реконструктивных вмешательств в раннем возрасте не давали положительных результатов и не удовлетворяли самих хирургов.

Вполне понятно, что в век бурного информационного прогресса самооценка и осмысление имеющихся деформаций у детей-инвалидов начинается в возрасте 4 лет, а любопытство окружающих часто становится причиной душевной травмы. Поэтому обеспокоенность родителей больного ребенка должна быть воспринята правильно, и как бы то ни было таким детям должна быть оказана необходимая специализированная медицинская помощь. Тем более, что подавляющее большинство детей с выраженными черепно-лицевыми деформациями обладают нормальным интеллектом. В связи с этим адекватно проведенное раннее хирургическое лечение этих детей облегчает тяжелое душевное страдание и чувство вины их родителей.

С другой стороны, может показаться, что проведение обширной хирургической операции, имеющей высокую степень травматичности у ребёнка с явными недостатками умственного и физического развития не совсем благоразумно. Тем не менее как показывает практика, многие семьи, имеющие такого ребенка, благодарны малейшему улучшению его внешнего вида, и что раннее проведение хирургической коррекции, да ещё и с хорошими результатами, помогает пациенту и снимает чувство вины семьи перед ним.

Известно, что в течение первых двух лет жизни, двигательные функции у ребенка приобретаются намного быстрее, чем у взрослых. Хирургические вмешательства по репозиции и реконструкции анатомических областей со сложной глазо-двигательной, речевой, глотательной функциями более успешны и без особых проблем имеют склонность к нормализации. Регенераторные процессы нервных проводников, мягких и опорных тканей в этом периоде протекают с наименьшими осложнениями. До 5 лет у детей не наблюдаются фантомные боли конечностей, редки невралгии, а поздняя анестезия или гипостезия кожи считаются редкими явлениями. Кроме того, раннее освобождение черепных швов у маленьких детей с краниостенозами создает оптимальное пространство для роста головного мозга.

Следует отметить, что черепные кости ребенка тонкие и однослойные, и не содержат губчатого вещества. Указанные данные создают оптимальные условия для быстро растущего головного мозга. К примеру соотношение мозга новорожденного к размеру взрослого составляет 64% и возрастает до 88% по достижению 1 года жизни. Наиболее интенсивный рост головного мозга наблюдается в промежутке времени между 3-им и 6-ым месяцами жизни ребенка. Затем этот рост постепенно ослабевает, достигая своего пика к 7 годам-времени окончания шовного роста черепа и его аппозиции.

Увеличение объема мозга происходит в основном за счет быстрого роста лобных долей, которые в срок к 1-му году жизни ребенка увеличиваются до 47%. Параллельно этому происходит рост глазных яблок и костной структуры орбитального комплекса. В течение первого года жизни глазное яблоко почти удваивается в размере и достигает большей части своего взрослого объема к 3-м годам жизни.

Указанные данные также подтверждают, что хирургические вмешательства при краниостенозах лучше проводить в раннем годовалом возрасте, когда рост головного мозга и глазных яблок сами по себе смогут скорректировать остаточные деформации.

К тому же опыт проведения других типов дентальных по времени, сложных по технике и больших по объему операций у маленьких детей показывает, что младенцы выдерживают их оптимально и примерами этого могут быть операции на сердце, при обширных ожогах, опухолях головного мозга. На сегодняшний день среди пластических хирургов существует дилемма в плане проведения реконструктивных операций при врожденных деформациях и аномалиях. Это особенно важно при дефектах, которые остаются не устраненными в течение многих лет и в конечном итоге приводят к вторичным анатомическим и физиологическим нарушениям. Примером этому может служить ГКС черепа и возникающая впоследствии плагиоцефалия.

Вполне понятно, что одиночный синостоз черепа не изменяя роста и массы головного мозга может привести к изменению его формы или так называемому компенсаторному лобному и затылочному выбуханию. Кроме того, оно может распространяться и на структуры лицевого скелета. В этой связи становится понятным, что прогрессирующая деформация черепно-лицевой области должна быть исправлена в максимально раннем возрасте и содержание хирургического вмешательства не должно включать только проведение только неэффективной линейной краниотомии. Форму черепа можно изменять кардинально, проводя только остеотомию и реконструкцию деформированных участков. Если такая процедура выполняется в раннем детском возрасте, то хирург пользуется преимуществами нормального роста всего черепа, высокой регенераторной активностью твердой мозговой оболочки и надкостницы. При этом возникшее мертвое пространство после выдвижения лобной кости вперед заполняется в короткие сроки расправившимся головным мозгом. Все это способствует дальнейшему беспрепятственному росту всех отделов черепа.

Одномоментное устранение комбинированных деформаций глазницы и свода черепа является выгодной, так как деформацию глазницы безопасно устранять внутричерепным доступом.

Таким образом, в период максимального роста головного мозга и глазных яблок ( первые 6 мес.) возможно проведения только динамических хирургических вмешательств типа «плавающего лба». Такая операция позволяет пользоваться преимуществом мозгового «толчка», т.е. влиянием растущего головного мозга и костей черепа.

#### **4.2. Лечение больных с синостозной лобной плагиоцефалией**

Реконструктивные и пластические хирургические вмешательства у больных с аномалиями развития черепа лицевого области, в том числе у больных с гемикоронарными синостозами, проводится в тех случаях, когда



имеется угроза влияния на нормальный их рост. Кроме того, они проводятся и в тех случаях, когда имеется необходимость устранения дефектов и восстановления эстетики.

В пользу этого говорит и тот факт, что в настоящее время для их проведения применение таких методов как линейная краниэктомия не обеспечивают получения оптимальных результатов и в этом плане нет гарантий, что дальнейший рост черепной коробки и лицевого скелета у пациентов будет нормальным.

При лечении указанной категории больных мы всегда учитывали тот факт, что синостоз почти во всех случаях приводит к тотальной деформации черепно-лицевой области.

Для примера рассмотрим клиническое наблюдение ребенка с синостозной лобной плагиоцефалией.

Пациент Б., возраст 1 год и 4 месяца, диагноз: синостозная плагиоцефалия справа. Заболевание врожденное. Ранее нигде не лечился.

Ребенок беспокоен, плаксив. При внешнем осмотре: череп деформирован за счет ярко выраженного западения левой половины лба. Левая бровь приподнята. Левая глазная щель шире и расположена выше, чем справа.

Правая половина лба в виде закругленного конуса выстоит над поверхностью лица. Корень носа смещен влево, кончик носа смещен вправо (рис. 25-27). На КТ: коронарный шов слева не прослеживается, имеется дугообразное смещение метопического шва в сторону синостоза (рис. 28 а,б). Передняя черепная ямка на стороне синостоза узкая с ротацией петушинного гребня и передней части решетчатой кости влево. Средняя черепная ямка вместе с пирамидой височной кости резко выдвинуты вперед .

Ход операции: под э/т наркозом произведен бикоронарный разрез от верхней ножки завитка до верхней ножки завитка с противоположной стороны. Плоскость разреза включала кожу, подкожную клетчатку,

апоневроз и надкостницу в области свода черепа и доходила до глубоких височных фасций. Скелетированы теменные кости, лобная кость, скуловые кости и дуги. После отделения височных мышц от чешуи височных костей скелетированы наружные и верхние края и стенки глазниц. Из верхнеглазничных каналов освобождены одноименные сосудисто-нервные пучки, скелетированы костная пирамида носа и внутренние стенки глазниц до медиальных канталых связок. Произведена остеотомия и удаление из раны верхнего отдела лобной кости и лобного костного бандо, шириной 12 мм,

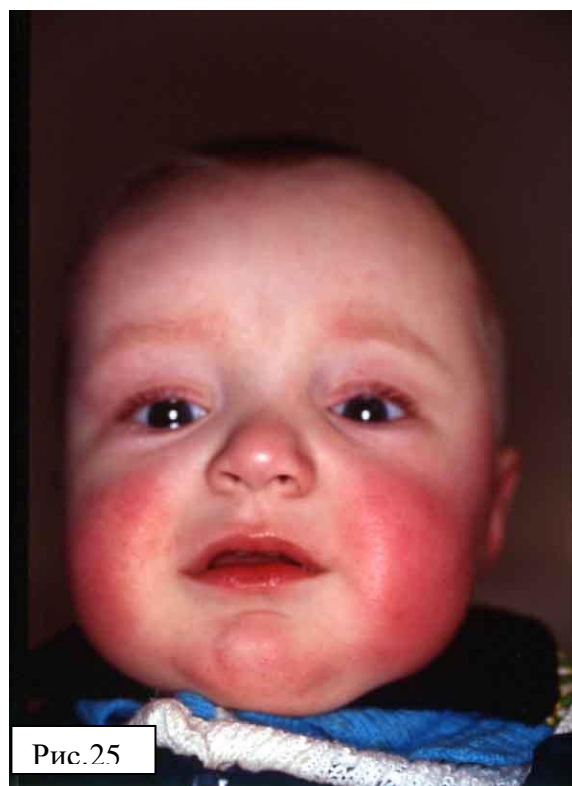

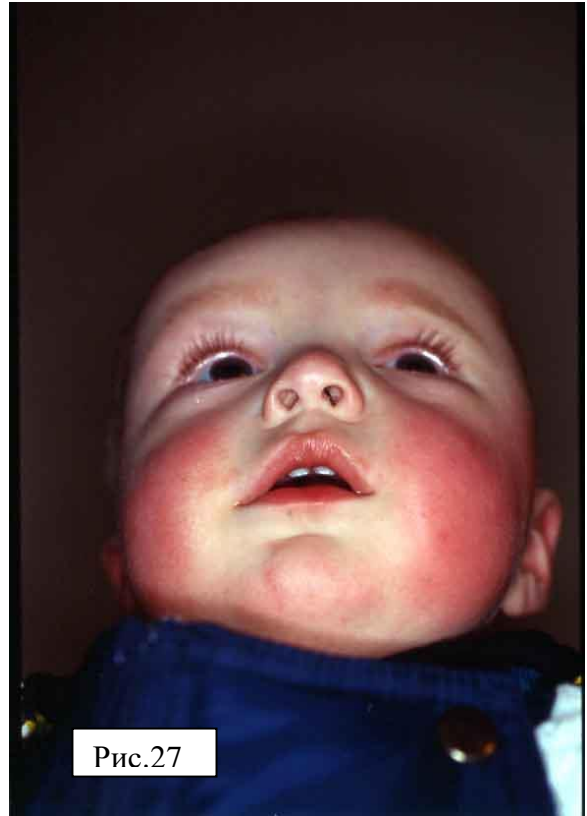
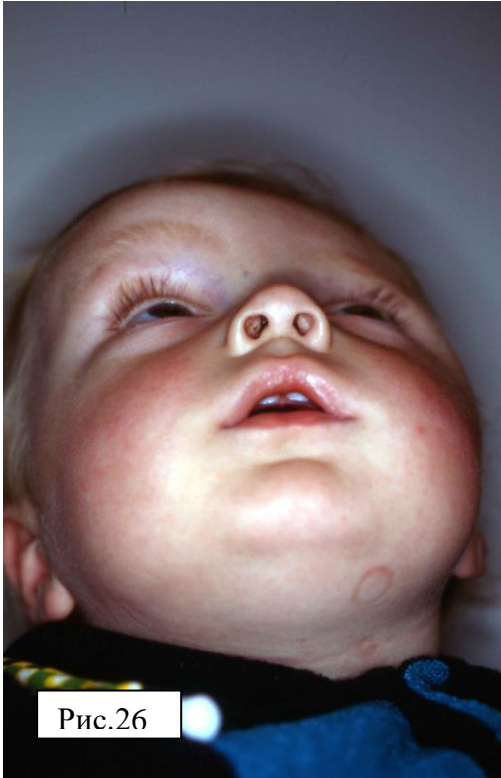


Рис. 24, 25, 26, 27. Пациент Б., возраст 1 год 5 месяцев с диагнозом синостозная лобная плагиоцефалия справа до и после радикальной краниопластики.

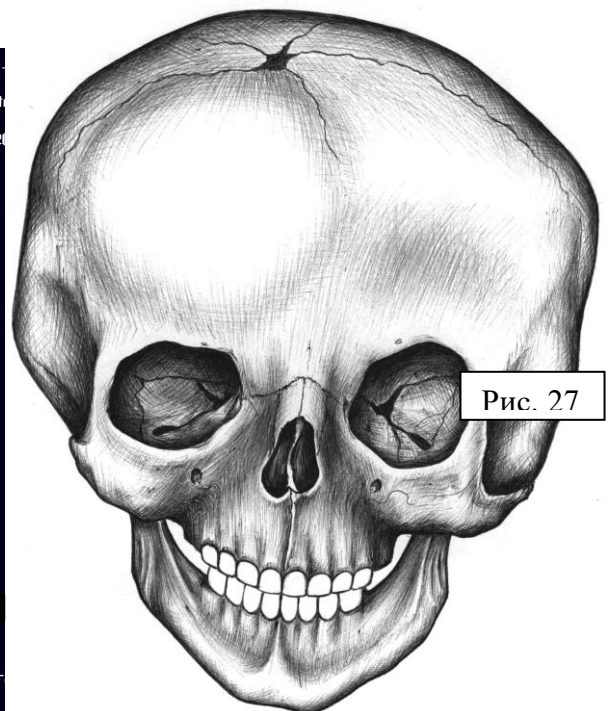
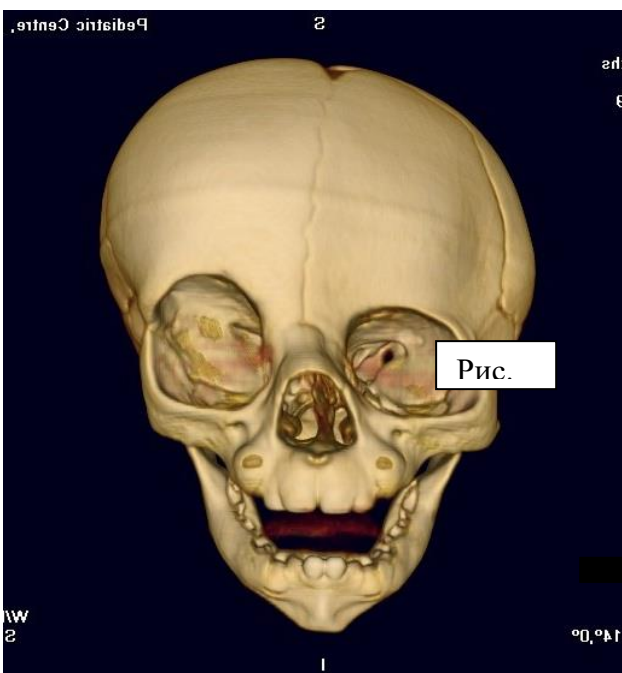
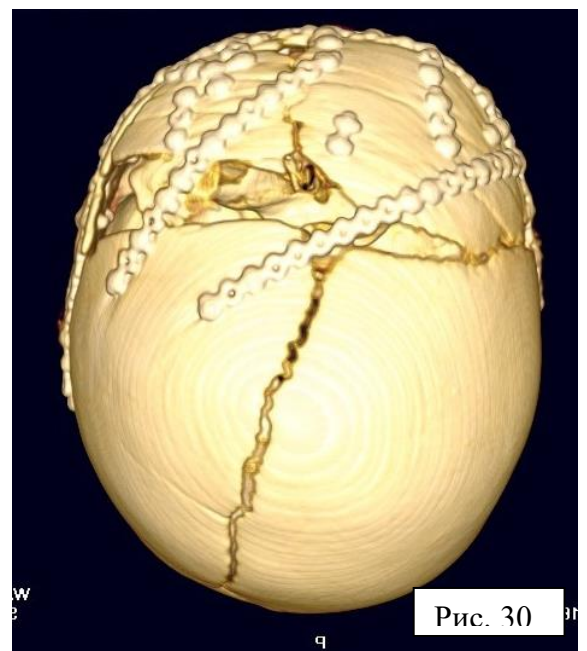
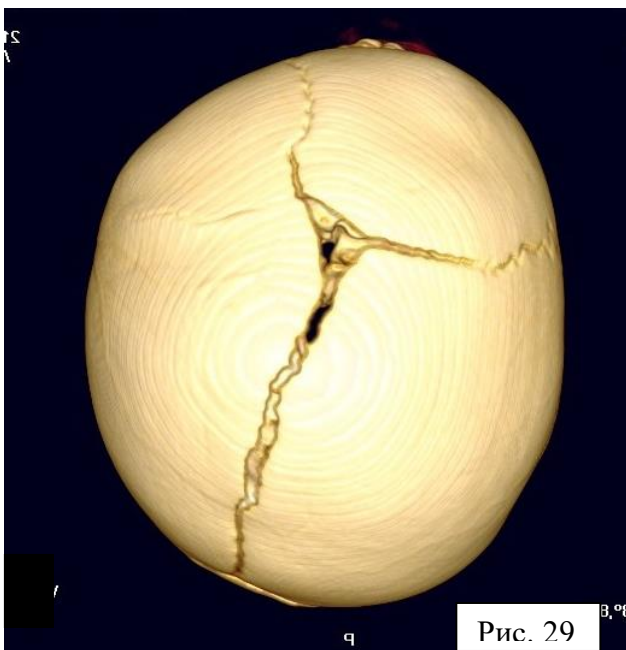


Рис. 28 а,б. КТ – 3D. Фронтальная проекция и схема. Лобное выбухание справа, западение слева, глазница “шута” слева.

протяженностью от середины чешуи височной кости с одной стороны до её середины с другой. Остеотомирован нижний отдел лобной кости с включением верхнеглазничных краев, носовых отростков лобной кости, верхней трети внутренних стенок глазниц, скулового отростка лобной кости с “интактной” стороны и передней трети верхних стенок глазниц. На стороне синостоза линия остеотомии проходила через основание лобного отростка скуловой кости и латеральную стенку глазницы. В передней черепной ямке линия остеотомии огибала ситовидную пластинку спереди, оставляя интактными обонятельные нити. С помощью клиновидных запилов на внутренней кортикальной пластинке бандо на стороне синостоза и насечек с противоположной стороны и щипцов Tessier, бандо была придана нормальная анатомическая форма (рис. 29-32). Таким же образом был ремоделирован верхнеглазничный край. Следует отметить, что у пациентов в возрасте до 1 года диплоэ отсутствует и кость настолько эластична, что ремоделирование бандо возможно без запилы, т.е.



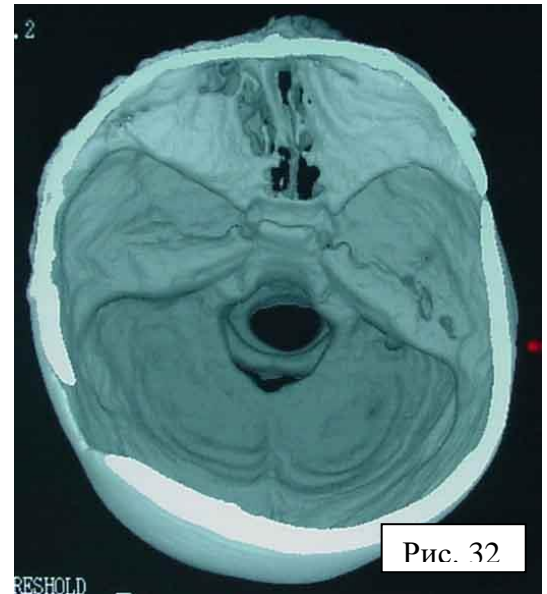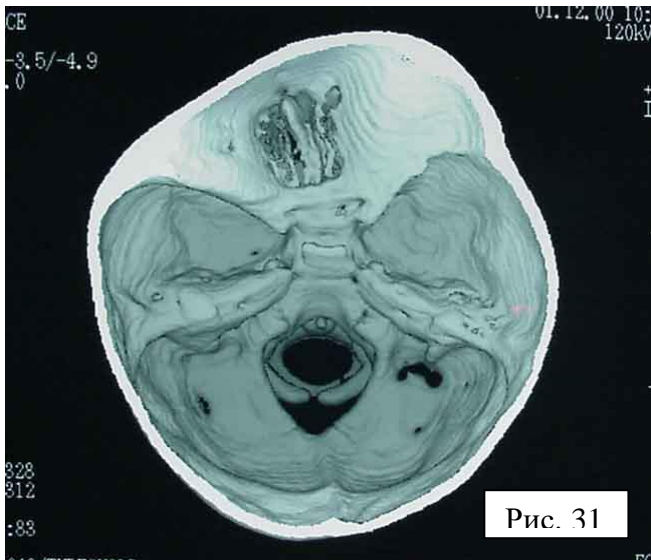


Рис. 29. КТ – 3D свода черепа больного с гемикоронарным синостозом до операции. Отсутствует коронарный шов слева, метопический смещен влево.

Рис. 30. КТ – 3D основания черепа того же больного до операции.

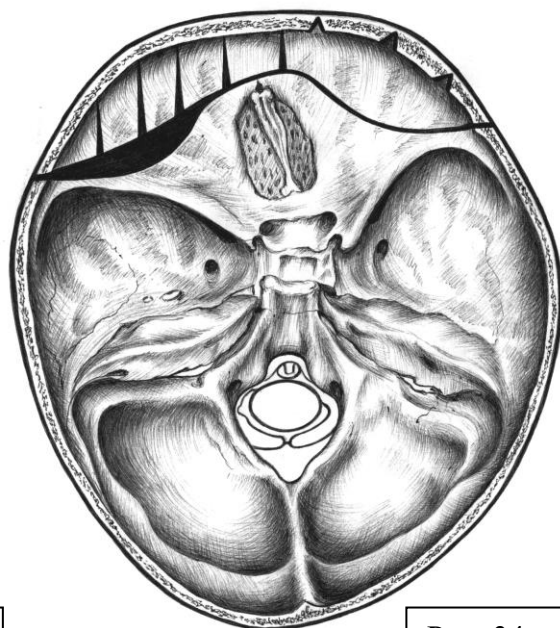
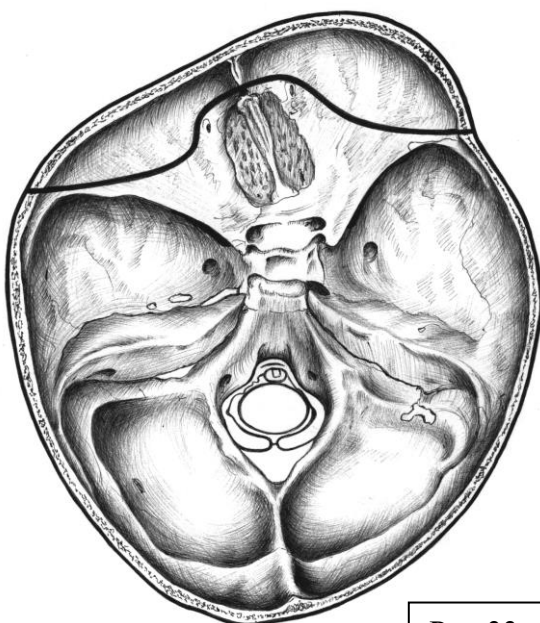
Отмечается грубая деформация осногвания черепа.

Рис. 31. КТ – 3D свода черепа того же больного после операции.

Востановлены форма черепа и объем черепной коробки.

Рис. 32. КТ – 3D основания черепа того же больного после операции.

Достигнута симметрия верхнеглазничных краев.



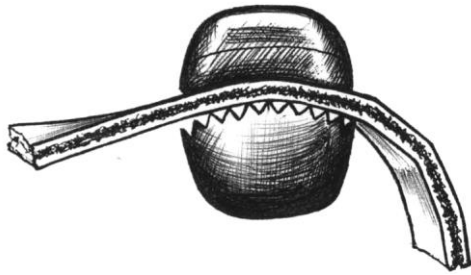


Рис. 35

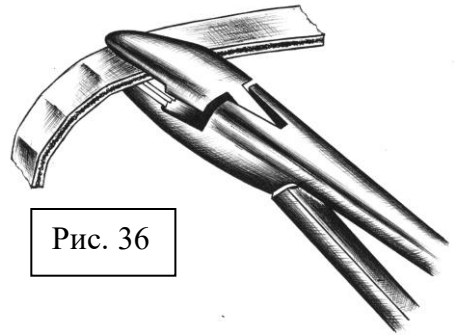


Рис. 36

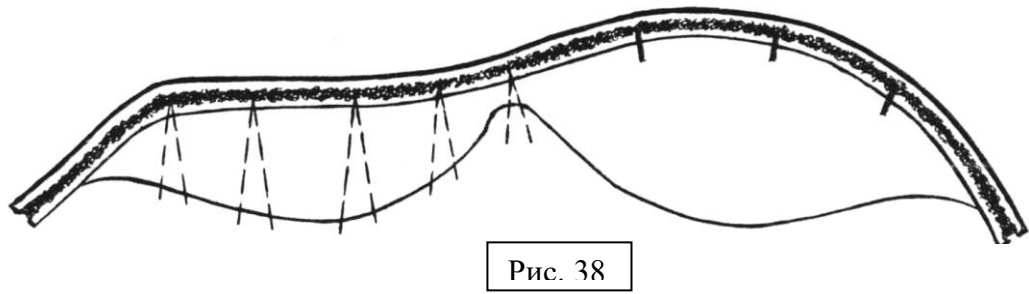
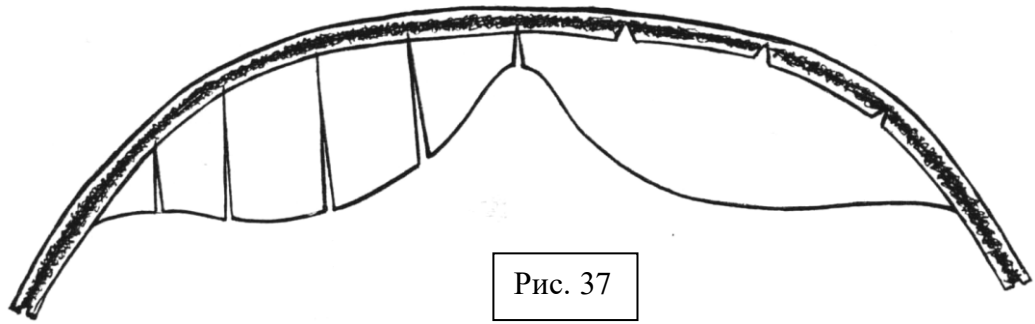
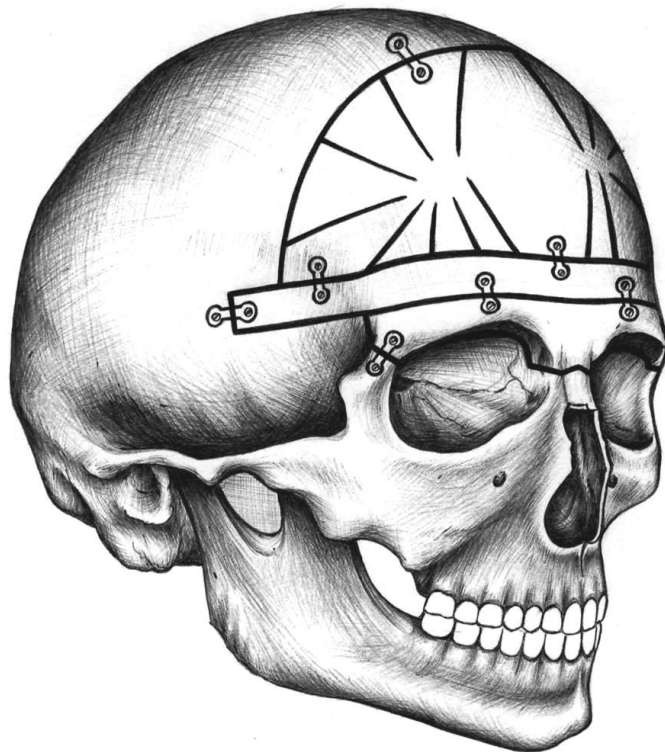


Рис. 33 – 38. Схема. Этапы ремоделирования свода черепа при синостозной лобной плагиоцефалии.



только при помощи щипцов Tessier. На уплощенной стороне верхнего отдела лобной кости произведены сквозные радиальные запилы. На

внутренней кортикальной пластинке этого костного лоскута произведены клиновидные запилы, проходящие перпендикулярно сквозным радиальным остеотомиям. После этой процедуры костный лоскут стал эластичным и ему была придана нормальная форма при помощи щипцов Tessier. Все ремоделированные костные лоскуты были фиксированы между собой и к костям средней зоны лица минипластинками и минишурупами (рис. 33-38).

Послеоперационный период протекал без осложнений, пациент выписан домой на 10-е сутки после операции. Через 6 месяцев были удалены минипластинки и минишурупы. Осмотр в отдаленном периоде через 5 лет продемонстрировал удовлетворительную форму черепа (рис. 40 б,в).

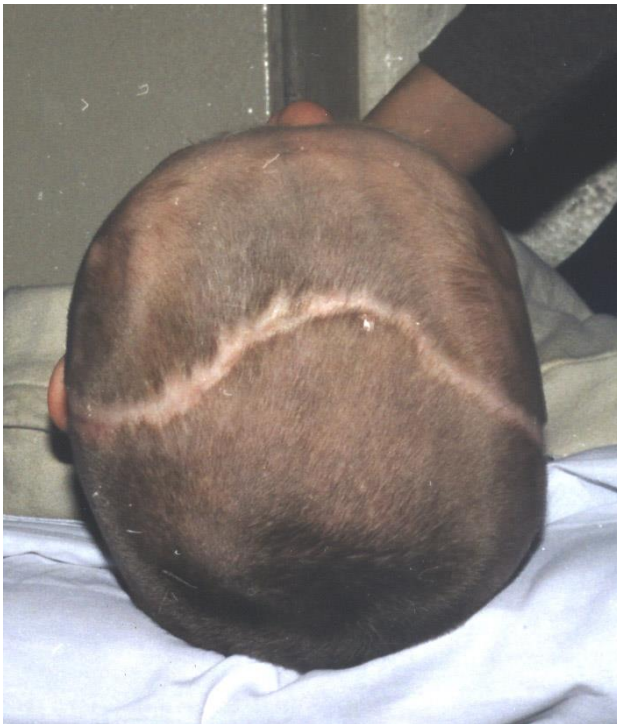

Рис. 40 б. Пациент Б. через 5 лет в возрасте 6 лет с диагнозом синостозная лобная плагиоцефалия слева, состояние после ремоделирования черепа. Осмотр в отдаленном периоде выявил симметричную форму лба и верхнеглазничных краев.



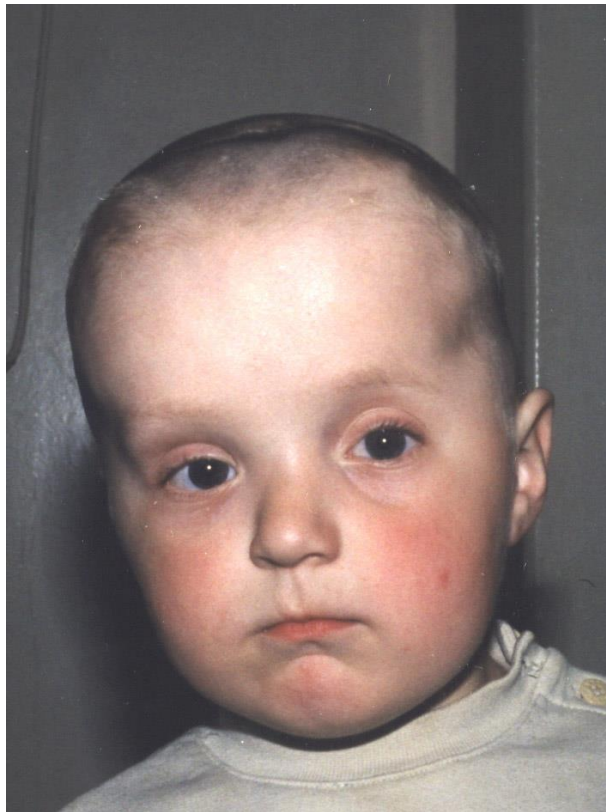

Рис. 41 в. Фронтальная проекция. Тот же больной через 5 лет в возрасте 6 лет с диагнозом синостозная лобная плагиоцефалия слева, состояние после ремоделирования черепа. Симметричное положение бровей и верхних пальпебральных складок, глазные щели одинаковых размеров. Отмечается незначительная девиация кончика носа вправо.

Пациентам в возрасте до 1 года ремоделирование костей свода черепа намного облегчено из-за их эластичности. В качестве примера рассмотрим клиническое наблюдение ребенка в возрасте 4 месяцев с синостозной лобной плагиоцефалией слева.

Клинический осмотр выявил аналогичную деформацию черепа, как и у предыдущего больного (рис. 41). Проведена реконструкция черепа без использования костных ауто трансплантатов (рис.45-47). Послеоперационный период протекал без осложнений. Швы удалены на 10-е сутки, выписан домой на 11-е сутки. Через 3 месяца удалены минипластинки и минишурупы. Осмотр через 6 месяцев после первой операции не выявил рецидива деформации (рис. 42).

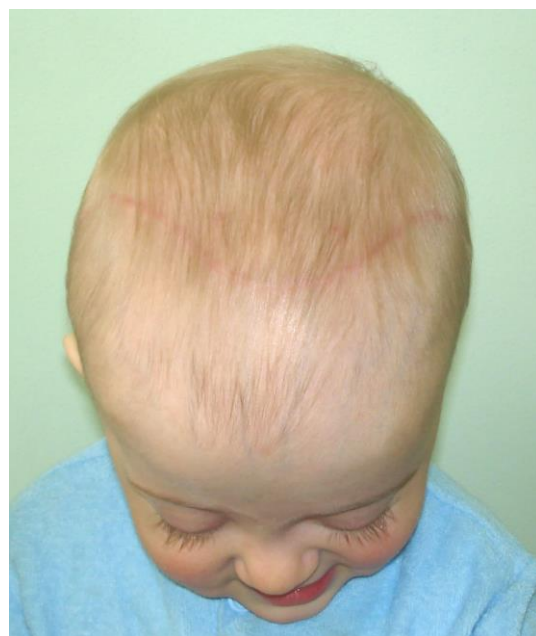
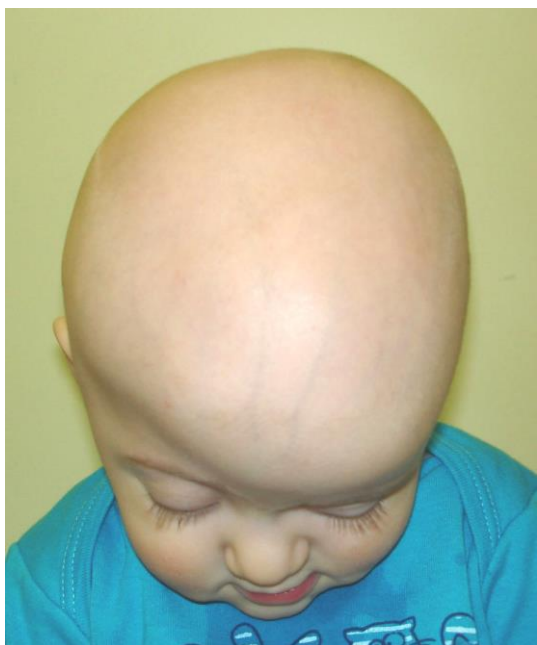
Рис.41 и 42. Пациент в возрасте 4 мес. До и через 6 месяцев после операции.

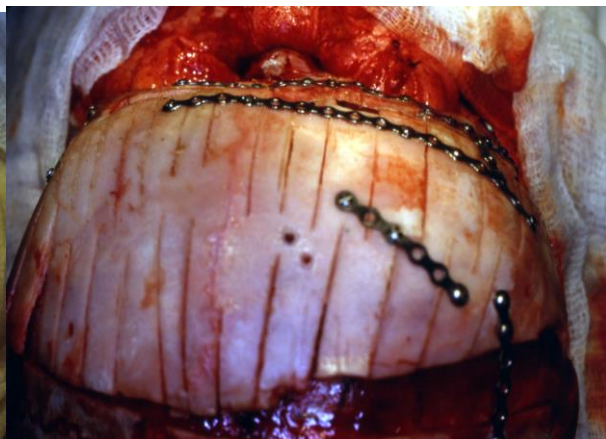
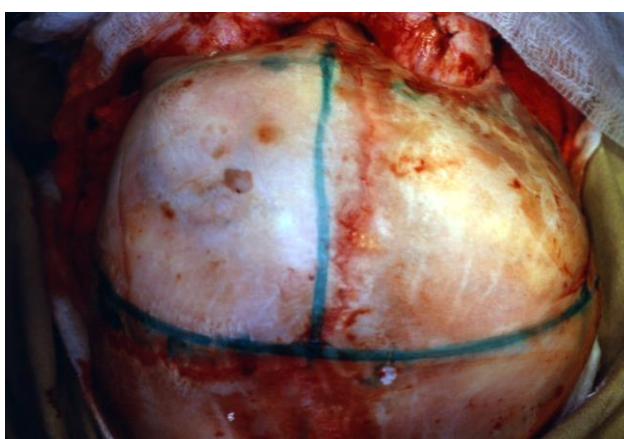


Рис. 43 и 44. Интраоперационные снимки черепа больного в возрасте 4 мес. и после ремоделирования.

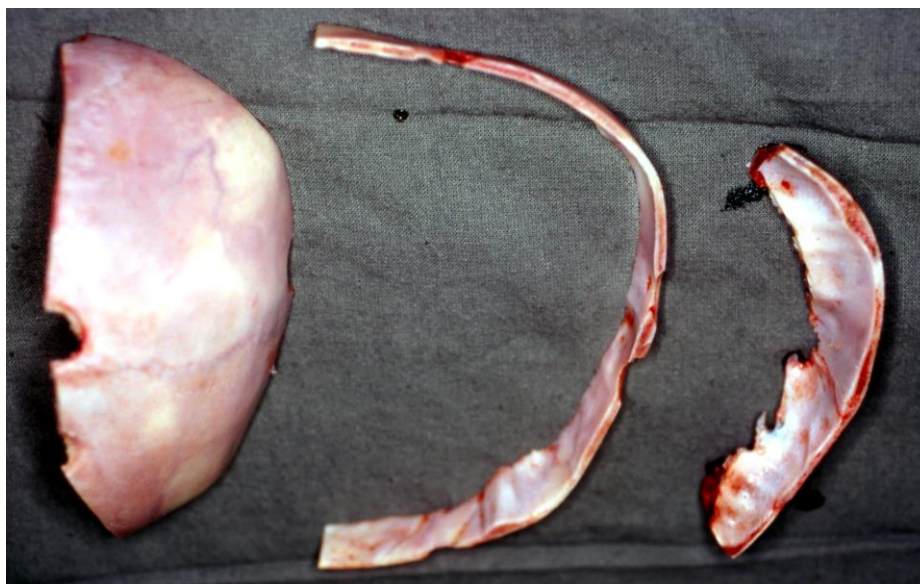


Рис. 45.

Интраоперационные снимки этапа ремоделирования у больного в возрасте 4 месяцев с синостозной лобной плагиоцефалией слева. Выкроены верхнеглазничный край, лобное бандо и лобный костный лоскут.

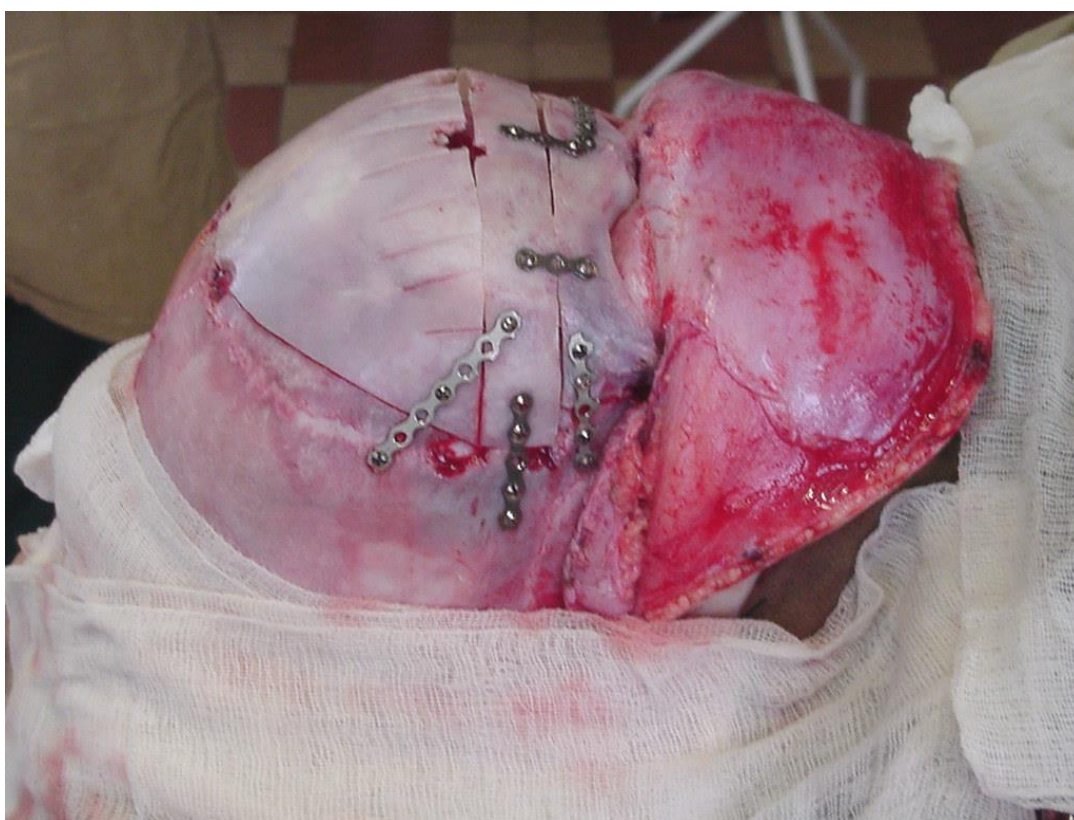


Рис. 47. Интраоперационный снимок того же больного. Фиксация ремоделированных фрагментов.

### **4.3. Хирургия врожденных расщелин неба у больных с синостозной лобной плагиоцефалией с применением сетчатого никелида титана**

Как было упомянуто выше к пластическому восстановлению целостности неба при расщелинах у больных с синостозной лобной плагиоцефалией приступами отдельным этапам через 2-3 года после проведения реконструктивных хирургических вмешательств на черепно-лицевой скелете. Операцию проводили при наличии нормального обще соматического состояния ребенка.

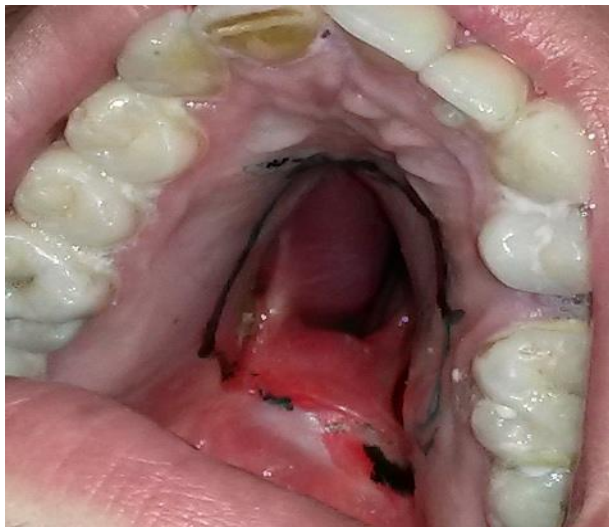Для примера успешного исхода лечения больного с синостозной лобной плагиоцефалией сочетающийся с полной расщелиной твердого и мягкого неба приводим выписку из истории болезни.

Пациент В 5 лет диагноз: синостозная лобная плагиоцефалия справа. Полная расщелина твердого неба. В возрасте 1 год 6 месяцев больному проведена реконструктивная краноэктомия костей черепа с ремоделированием его свода. Результаты проведенной операции оцениваются как отличные. При поступлении со слов родителей жалобы на открытую гнусавость речи, попадание пищи из полости рта в полость носа.

При внешнем осмотре контуры черепно-лицевой области ровные и симметричные, череп не деформирован. Глазные щели, и расположения брови без смещений. Корень и кончик носа ровные. Носогубные складки выражены в пределах нормы.

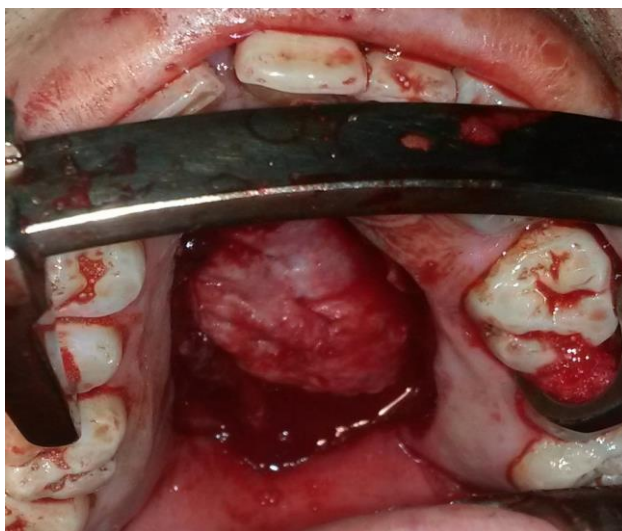Объективно: Лицо симметричное, кожные покровы обычной окраски. Открывание рта свободное в полном объеме. Слизистая полости рта бледно-розовые, зев и язык чистые. В области твердого и мягкого неба отмечается наличие большой срединной расщелины простирающаяся от переднего его отдела заканчивающийся расщеплением языка. Видимые носовые ходы свободные, дыхания свободное. Слизистая в области хоан несколько синюшная. (Рис. 1).

расщелины > 1 по Джуманиязову. (рис. 1).

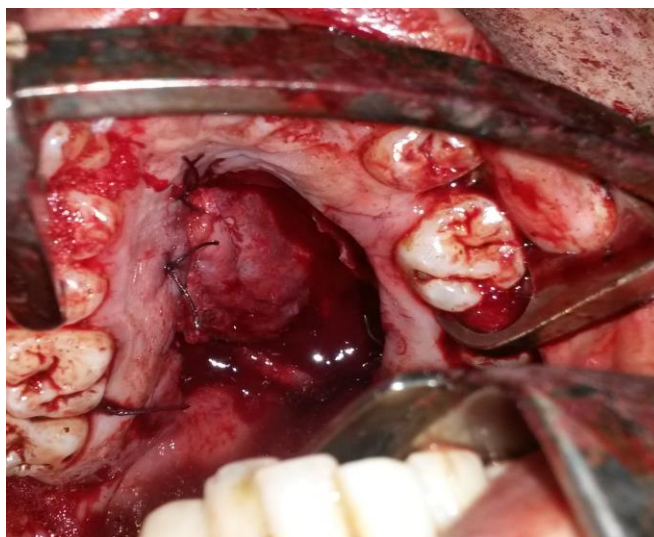


Операция проведена под эндотрахиальным наркозом по разработанной нами методике. После проведения основного разреза произведена полной отслойки слизисто-надкостничного лоскутанеба с переходом в носовую полость (Рис.2).

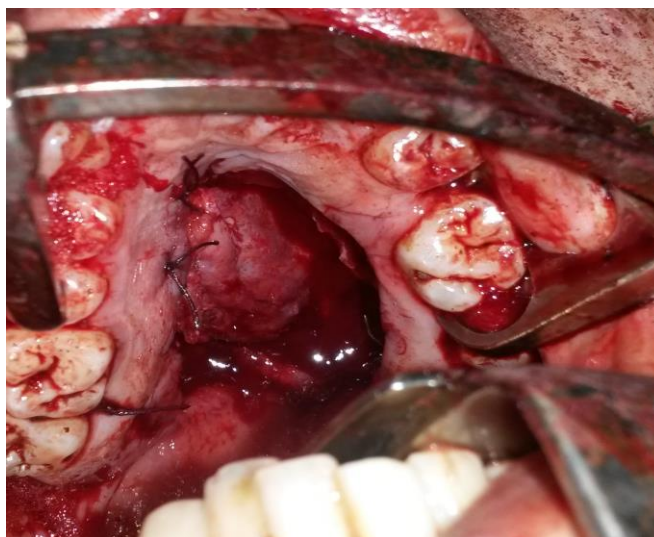
Проведено оперативное лечения по разработанной технологии.



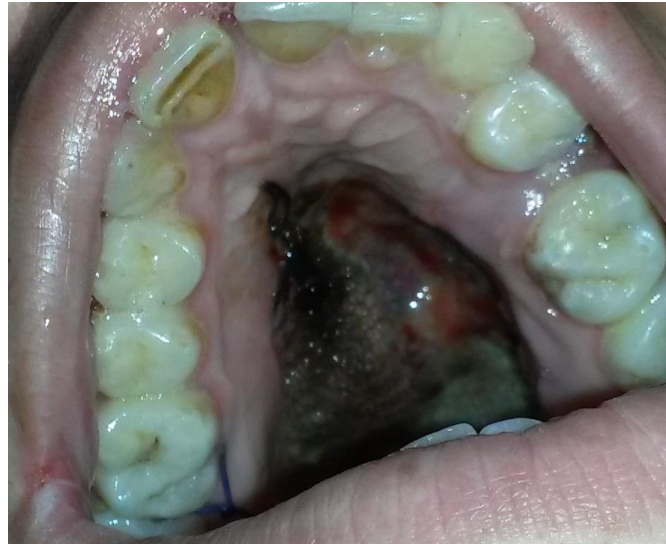Развернутый таким образом на 180° слизисто-надкостничное лоскуты ушиты викриловыми швами (Рис.4)



В сформированное пространство между небными пластинками и отслоенным слизисто-надкостничным лоскутом уложен сетчатый никелид титан (Рис.5).



III. Заживления раны первичное.



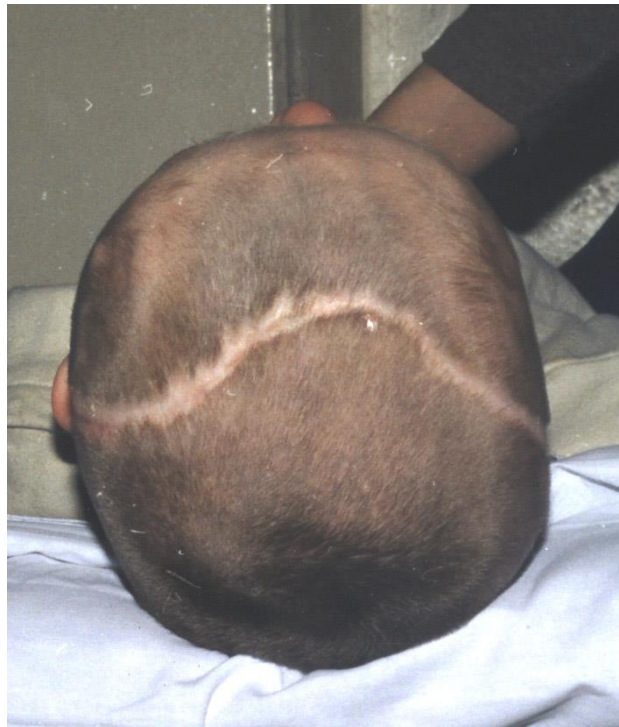Наблюдение на 3 день после оперативного вмешательства, где четко определяется наплыв тканей с периферии к центру. Послеоперационный период протекал без осложнений. Выписан в удовлетворительном состоянии на 9 сутки. Наблюдение через 6 месяцев .Целостность неба восстановлена полностью, неба длинное, свод готический. Глоточно-небный затвор функционирует нормально. Речевая функция нормализуется. Ребенок занимается у логопеда.

#### **4.4. Результаты лечения больных**

Лечение больных с синостозной лобной плагиоцефалией согласно проведенному исследованию показали хорошие результаты. В после операционном периоде у всех наблюдаемых нами больных отмечено первичное заживление раны. В первые сутки после проведения хирургического вмешательства у 2 (5,4%) под кожным лоскутом были обнаружены гематомы, которые были эвакуировали без каких-либо дальнейших осложнений.

У 29 (78,37%) больных в отдаленные сроки после операции на волосистой части головы были отмечены гипертрофия рубцов, которая удобно маскировалась под волосами. (Рис. 4).

Рис. 4. Пациент Б. через 5 лет в возрасте 6 лет с диагнозом синостозная лобная плагиоцефалия слева, состояние после ремоделирования черепа. Осмотр в отдаленном периоде выявил симметричную форму лба и верхнеглазничных краев.



Известно, что у больных с синостозной лобной плагиоцефалией при проведении реконструктивных операций расширения черепной ямки выполняется с одномоментным выдвижением лобной кости. Данная тактика способствует к ушиванию бикоронарного лоскута под некоторым натяжением, что в дальнейшем приводит к образованию гипертрофических рубцов.

Кроме того у одного пациента с брахиоцефалией и орбитальным гипертелоризмом после проведения круговой орбитотомии получено усугубление состояния сходящегося косоглазия. Однако спустя 3 года после



проведения хирургического вмешательства повторный осмотр не выявил глазо-двигательных нарушений.

У 1 (2,7%) больного с краниостенозом сочетающийся с гипертелоризмом в послеоперационном периоде отмечалась назальная ликворея связанная с повреждением твердой мозговой оболочки при мобилизации её от ситовидной пластинки. У другого пациента во время операции случайно была перфорирована слизистая оболочка носа. В обоих случаях глухое ушивания повреждений, а также последующее проведение симптоматического лечения привело к купированию процесса ликвории.

В таблице № 4 представлены частота и виды наблюдаемых нами осложнений после проведения реконструктивных операций у больных с синостозной лобной плагиоцефалией.

Таблица № 4 Частота и виды осложнений у больных после реконструктивных вмешательств.

1.	Гематома	2 (5,4%)
2.	Гипертрофия рубца	29 (78.37%)
3.	Ликворея	1 (2,7%)
4.	Нарушение целостности надкостницы глазницы	3 (8,1%)

Следует отметить, что проведение остеотомии или удаления дна передней черепной ямки у больного может привести к скоплению воздуха в эпидуральном пространстве и возникновению таких грозных осложнений как менингит, остеомиелит. Эти осложнения наблюдаются непосредственно в ближайшем послеоперационном периоде и связаны с повышением

атмосферного давления в рото-носовой области тампонами используемые для их obturации. При этом воздух прорывается через слизистую носа и глотки и скапливается в эпидуральном пространстве, который в дальнейшем может привести к развитию пневмокраиума. Для его предотвращения во время операции ротовая полость должна быть открытой или же носовая находится в функциональном состоянии.

При синостозной лобной плагиоцефалии односторонняя коррекция проведен у 2-х больных ( 0,9%), у всех остальных пациентов был использован метод двухсторонней коррекции. Однако у одного пациента в возрасте 1 года после проведение односторонней коррекции потребовалось проведение второй операции – двухстороннего выдвигания верхнеглазничных краев с ремоделированием лба. Контрольный осмотр этого же пациента через 4 года выявил удовлетворительное состояние формы черепа.

У второго пациента в возрасте 5 месяцев выполнялось одностороннее выдвигания верхне-глазничного края глазницы и ремоделирование лба с хорошим функционально-эстетическим результатом, что в последующем не было необходимости проводить какую либо дополнительную коррекцию.

Во всех остальных случаях независимо от возраста пациентов проводилось двухстороннее выдвигания верхне-глазничных краев и ремоделирование лба с выкраиванием костного лобного бандо.

Фиксацию костных фрагментов в новом положении осуществляли с использованием минипластин и минишурупов, которые у детей до 1 года в среднем через 3-4 месяца остальным через 6 месяцев. Осложнения в виде нарушения целостности надкостничного мешка содержимого глазниц с выпучиванием в рану жировой клетчатки было отмечено у 3 больных (8,1%). При этом выпученный жар маленькими порциями возвращали в мешок дефект надкостницы ушивали викриловыми швами.

В послеоперационном периоде нами у больных ни в одном случае не было отмечено инфицирование раны, что было обеспечено тщательным

разделением внутричерепной и носовой полостей с использованием слизисто-надкостничных лоскутов носовых костей и остотомией пирамидки носа в области ситовидной пластинки. Такая тактика надежно создавало условия для адекватного разделения полостей.

В профилактике инфекционных осложнений огромную роль играет и активное дренирование эпидурального пространства. Для этого устанавливаемые нами в передней черепной ямке двух силиконовых трубок с активной эвакуацией там скопившихся жидкостей оказались весьма полезными и необходимыми. Данная манипуляция обеспечивала нам исключать скопления раневой жидкости- столь важного для размножения бактерий и сузить пространство за счет создаваемого отрицательного давления, позволяющего улучшить регенераторные процессы. Кроме того она позволяло адекватно промывать антисептическими растворами возникшие во время операции мертвое пространство.

У 3-х больных когда синостозная лобная плагиоцефалия сочеталось с сквозными расщелинами твердого и мягкого неба, когда имелся огромный дефицит тканей не позволяющей проводить традиционную уранопластику, при индексе расщелины составил  $> 1,5-2,0$  разработанная нами методика пластики твердого и мягкого неба с применением сетчатого никелида титана показало высокую свою эффективность. Регенерация поверх материала в виде наплыва тканей неба с периферии к центру начиналась со 2-3 сутки после операции и завершалась полным закрытием имплантационного материала на 10-12 сутки.

Результаты проведенных хирургических вмешательств по пластическому восстановлению целостности твердого и мягкого неба у больных с синостозной лобной плагиоцефалией показали свое эффективное превосходство. У всех больных были получены полноценные «длинное неба»с восстановлением затворной функции небного кольца, восстановление речи, глотание и жевания. Ни в одном случае нами не были выявлены какие либо осложнения кроме синюшности цвете слизистой неба в течение 6

месяца и 1 год, которые проходили самостоятельно по истечению указанного срока.

## **ЗАКЛЮЧЕНИЕ**

Устранение врожденных деформаций черепно-лицевого скелета у больных с синостозной лобной плагиоцефалией представляют собой сложную, трудно выполняемую задачу и потому является актуальной. До сегодняшнего дня неправильное понимание патогенеза развития заболевания приводило к формированию запутанной терминологии и в комбинации с другими не изученными и неучтенными факторами к проведению недостаточного эффективного метода лечения. Все это в конечном итоге отражаются на исходе лечения и достижения непосредственных результатов.

Для правильного составления плана хирургического вмешательства специалистам необходимо четко дифференцировать этиологию и патогенез лобной синостозной плагиоцефалии, так как от этого главным образом зависит выбор и использование адекватного метода лечения.

Так если у больных с установленным диагнозом синостозная лобная плагиоцефалия проведение радикального ремоделирования костей лобно-орбитального комплекса является безусловной, то при лямбовидном синостозе показано оперативное вмешательства в области затылка. При наиболее легких деформациях черепа проведения консервативного лечения считается достаточной.

Специалистам занимающихся курации данной категории больных всегда нужно помнить о том, что при синостозной лобной плагиоцефалии поражается почти весь череп, а не только лобный его сегмент с одной стороны.

При выборе метода лечения необходимо помнить и о том, что в возрасте до 1 года кости черепа пациента являются очень эластичными и они легко поддаются ремоделированию путем нанесения запилов и использованию шипцов Tessier.

В более старшем возрасте как правило кости поддаются ремоделированию с трудом, и по этой причине некоторые авторы при проведении хирургических вмешательств используют цельные костные лоскуты изъятые из других участков свода черепа, как например из внутренней поверхности лобных и затылочных костей.

Как известно дефекты возникающие после изъятия таких костных трансплантатов у пациентов в возрасте до 2-3 лет закрываются самопроизвольно, что не происходит в более старшем возрасте. Эти и другие факты подтверждают о целесообразности проведения хирургических вмешательств у этой категории больных в более раннем возрасте начиная с 3-6 месяцев до 1 года.

При лечении больных с синостозной лобной плагиоцефалией необходимо учитывать и тот факт, что это не простой синостоз (сращение одного шва) а патологическое состояние поражающее несколько видов швов а именно: коронарного, лобно-клиновидного и лобно-решетчатого и в связи с этим проведения простой линейной краниэктомии как правило не дает никаких положительных результатов.

Полным с синостозной лобной плагиоцефалии в возрасте до 1 года нами хирургические вмешательства проводилось с использованием шипцов Tessier и нанесением запилов с учетом ремоделирования лба с приданием ему правильной формы. В более старшем возрасте операция проводилась путем разделения лобной кости на два фрагмента и их ротации и репозиции. При этом большие дефекты образующие в области сращения после выдвижения лобной кости закрывали костными ауто трансплантатами. Такая тактика давала как правило лучшие эстетические результаты.

Таким образом, нами преоперирована 37 пациентов с синостозной лобной плагиоцефалией из которых в 2-х случаях было выполнено одностороннее ремоделирование лба.

Результаты лечения больных мы оценивали по пяти бальной системе, которые иллюстрированы в табл

Таблица 5. Результаты, полученные при лечении пациентов с синостозной лобной плагиоцефалией

Результаты	Количество больных
Отличные	26 (70,3%)
Хорошие	8 (21.62%)
Удовлетворительные	3 (8.08%)
Всего:	37 (100%)

Итак из общего количества пациентов с синостозной лобной плагиоцефалией у 26 нами получены отличные результаты у 8 они оценены как хорошие.

Кроме того у 3-х из 37 наблюдаемых нами больных при обследовании были установлены полные расщелины твердого и мягкого неба. Из них у одного полная расщелина твердого и мягкого неба сочеталась со сквозной полной расщелиной верхней губы справа.

При исследовании стоматологического статуса у всех 3 больных выявлены большие по объему дефицит тканей неба. При этом индекс расщелины у них колебался от 1,5 до 2,0, а индекс неба составил  $> 1,0$ , что указывало на ее чрезмерную плоскость. Эти и другие местные показатели не позволяли обеспечить оптимального проведения восстановления целостности неба традиционными методами.

В указанном аспекте разработанная нами методика хирургического восстановления целостности твердого и мягкого неба при расщелинах у больных с синостозной лобной плагиоцефалией оказались уместными. Используемая при этом сетчатый никелид титан способствовал разработке техники проведения оперативного вмешательства у этой категории больных с применением малоинвазивного метода.

Активная регенерация в виде наплыва эпителиального надкостничного слоя поверх уложенного имплантационного материала в

направлении от периферии к центру приводило к полному восстановлению целостности неба к 10-12 суткам. Кроме стимуляции и усиления регенераторных процессов сетчатый имплантационный материал при этом одновременно служил в качестве скелетного остова небных пластинок.

Эффективность разработанного нами метода реально показывается на результатах лечения больных. Даже при индексе расщелина от 1,5 до 2,0 удается полностью восстановить целостность неба, создавать анатомические предпосылки к восстановлению скелетного остова неба (индекс неба соответствовал 1,5) восстановить затворную функцию глоточного кольца, а также речевую функцию. Ни в одном случае нами не были выявлены какие либо осложнения.

У больных с синостозной лобной краниоцефалией когда основу заболевания сопутствуют расщелины неба, мы рекомендуем хирургические вмешательства проводить отдельными этапами. В начале провести раннюю реконструкцию черепно-лицевой области, вторым этапом через 2-3 года провести пластическое восстановление целостности неба. Одновременное их проведения из-за нанесения больших операционных травм детскому организму считаем нецелесообразным.

## ВЫВОДЫ

1. Наиболее полный охват эстетических и функциональных нарушений при лобной синостозной плагиоцефалией устанавливается при проведении комплексного мультидисциплинарного обследования больных включая клинические рентгенологические, МРТ и МСКТ исследование, фотографирование лица в различных проекциях а при наличии расщелины неба определение ее индексы.
2. Детальное изучение черепа у больных с синостозной лобной плагиоцефалией и вид синостозирования, определить диагноз и выбрать адекватный метод лечения: при гемикоронарном синостозировании, проводить радикальное ремоделирование лба и глазницы, при лямбовидном – ремоделирование затылочной области или раннюю линейную краниэктомию, а при деформационной – консервативное лечения моделирующим шлемом.
3. Разработанный специально для пластики больших расщелин неба метод с применением сетчатого никелида титана позволяет полноценно и надежно восстанавливать целостность неба у больных с синостозной лобной плагиоцефалией. Указанное хирургическое вмешательств следует проводить отдельным этапом спустя 2-3 года после реконструкции черепа.
4. Разделение внутричерепной и носовой полостей ушиванием носовой слизистой оболочки в конце операции предупреждает инфицирование раны. Кроме того, огромную роль в профилактике инфекционных осложнений играет активное дренирование эпидурального пространства после операции и антибиотикотерапия. Для получения максимальных эстетических и функциональных результатов необходимо четко придерживаться алгоритма оперативного лечения соответственно возрасту пациента и типу синостоза.
5. Усовершенствованы способы остеотомии и ремоделирования черепа, позволяющие устранить у больных нарушения пропорций мозгового и



лицевого скелета и предложен малоинвазивный метод пластики неба при наличии у них расщелин неба.

## ПРАКТИЧЕСКИЕ РЕКОМЕНДАЦИИ

1. При лечении пациентов с плагиоцефалией всегда необходимо проводить дифференциальный диагноз среди различных форм плагиоцефалии и выявить гемикоронарный или гемиямбдовидный синостоз.

2. В возрасте пациентов старше 1 года с гемикоронарным синостозом использование метода одностороннего ремоделирования лба и глазниц нецелесообразно, в данной ситуации всегда показано двустороннее вмешательство.

3. Необходимо рентгенологически и клинически диагностировать метопический синостоз при наличии методического гребня, так как присутствие последнего не обязательно означает краниосиностоз. Причем объем оперативного вмешательства при тригоноцефалии может зависеть от степени деформации и носит эстетический характер при микроцефалии.

4. Пластику больших расщелин неба у больных с синостозной лобной плагиоцефалией проводить с использованием сетчатого никелида титана.

5. Выполнение люмбальной пункции после введения в наркоз и до начала операции дает возможность минимизировать кровотечение и облегчает проведение диссекции твердой мозговой оболочки от внутренней поверхности черепной коробки.

6. Использование силиконовых дренажных трубок для эвакуации содержимого передней черепной ямки после выдвижения верхнеглазничной пластинки и лба максимально снижает послеоперационные осложнения.

## СПИСОК ЛИТЕРАТУРЫ

1. Антонова Н.С., Семенов М.Г., Кадурина Т.И. Особенности лечения детей с аномалиями развития и приобретёнными деформациями челюстно-лицевой области и сопутствующей дисплазией соединительной ткани //Институт стоматологии. – 2012. -№ 1.- С.86-87.
2. Ампонсах Э.К. Состояние помощи детям с врождёнными верхней губы и нёба в провинции Кумаси (Гана) и пути её совершенствования: Автореф. дис. ... канд. мед. наук. –Санкт-Петербург, 2006. -15 с.
3. Аржанцев А.П. Рентгенологическое исследование лицевого скелета: Учебное пособие. – М., 2011. – 45с.
4. Арсенина О.И., Малашенкова Е.И. Оптимизация ортодонтического лечения пациентов с врожденной расщелиной губы, нёба и альвеолярного отростка до и после костной аутопластики. Ортодонтия. – 2012. - № 1. – С.-28-37.
5. Бельченко В.А., Иманилов А.П. Современные технологии в черепно-лицевой хирургии // Стоматология для всех. – 2012. - № 1. – С. 46-48.
6. Бельченко В.А., Притыко А.Г., Иманилов А.П. Функциональные нарушения при краниосиностозах // Стоматология для всех. – 2012. - № 2. – С. 24-26.
7. Бельченко В.А., Притыко А.Г., Мамедов Э.В. Диагностика и лечение сложных несиндромальных форм краниостенозов // Нейрохирургия. – 2003.,- №2. – С.23-28.
8. Бельченко В.А., Иманилов А.П. Бранхиоцефалия. Клинические проявления, диагностика, лечение // Стоматология для всех. – 2012. - № 3. – С. 38-43.

9. Бельченко В.А., Притыко А.Г., Каурова Л.А., Алексеева И.С. Клиника некоторых видов черепно-лицевых дизостозов. В кн.: «Передовые технологии на стыке веков». Москва: Эликта-Принт, 2000, С. 55.

10. Бельченко В.А., Притыко А.Г., Мамедов Э.В. Выбор метода устранения орбитального гипертелоризма в зависимости от степени его проявления // Актуальные вопросы детской черепно-лицевой хирургии и нейропатологии: Материалы 4-го Международного симпозиума 11-14 сентября. М., 2002. – С. 33-34.

11. Бруслова Л.А., Гербова Л.В., Ущлчян С.А., Карнаухова А.В., Чкадуа Т.З. Устранение дефектов и деформаций лобно-носо-орбитальной области и свода черепа с применением индивидуально смоделированных имплантатов из силикона. – 2009. – 15с.

12. Булгакова Е.А., Ахапкин С.М., Тё И.А., Тё Е.А. Оценка результатов реорганизации работы Центра профилактики и лечения детей с врожденной патологией челюстно-лицевой области г. Кемерово // Ортодонтия. – 2011. - № 4. – С. 4-9.

13. Гунько В.И., Труфанов В.Д., Худайбергенов Г.Г. Несимметричные деформации лицевого черепа и их устранение // Медицинский алфавит. Стоматология. – 2008. - №2. – С. 27-33.

14. Галонский В.Г., Радкевич А.А., Шушакова А.А., Макаручук М.Ю., Тарасова Н.В., Грубцова К.А., Калимуллина М.Д., Фомичев Д.С. Распространенность врождённых расщелин верхней губы, альвеолярного отростка верхней челюсти, твёрдого и мягкого нёба в Красноярском крае // Стоматология детского возраста и профилактика. – 2012. - № 3. –С. 28-34.

15. Гатальский В.В. Алгоритм ортодонтической реабилитации детей с врождённой расщелиной верхней губы и нёба в УЗ «Минская областная детская клиническая больница» // Ортодонтия. – 2012. - №2. – С. 47-49.

16. Грищенко С.В. Комплексная реабилитация пациентов с врождёнными и приобретёнными деформациями, дефектами век и мягких тканей периорбитальной области: автореф. дис. д-ра мед.наук.-М.,2012.-40с.

17. Демикова Н.С., Кобринский Б.А. Эпидемиологический мониторинг врождённых пороков развития в Российской Федерации. – ООО «Пресс-Арт», 2011,- 236 с.
18. Зеленкий В.А., Оганян Г.Р. Послеоперационная реабилитация детей с врождённой патологией челюстно-лицевой области // Стоматология детского возраста и профилактика. – 2007. - № 4.- С. 18-20.
19. Егоров М.В., Амхадова М.А., Никитин А.А., Карачунский Г.М., Ртищев С.Н. Раннее ортодонтическое лечение детей с врождёнными расщелинами верхней губы, альвеолярного отростка и нёба с применением аппаратов внутрикостной фиксации // Медицинский алфавит. – 2011. - № 12. – С.20-23.
20. Иманилов А.П. Лечение детей с несиндромальной формой брахицефалии: автореф.дис....канд.мед. наук. – М., 2013. – 22с.
21. Ильин С.Н., Ноздреватых О.В. Компьютерная томография в диагностике заболеваний височных костей. Руководство для врачей. – СПб.: «ПСП-Принт», 2010.- 115 с.
22. Карнаухова А.В. Устранение дефектов и деформаций лобно-носо-орбитальной области и свода черепа с применением композиции Эластомед: Автореф. дис....канд. мед. наук. \_ М., 2006. – 28 с.
23. Каламкаров Х.А., Рабухина Н.А., Безруков В.М. Деформация лицевого черепа.- М., Медицина, 1981.- 240 с.
24. Краюшкин А.И., Дмитриенко С.В., Воробьёв А.А., Александрова Л.И. Нормальная анатомия головы и шеи. – М.. МЕДпресс-информ, 2012. – 288с.
25. Калашников Р.Н., Суханов С.Г., Федотов С.Н., Ерофеев С.В. Топографическая анатомия и оперативная хирургия челюстно-лицевой области. – Иваново, 2008. – 228 с.
26. Козлов В.А., Мушковская С.С., Сафонова Н.Н. Изъяны твердого неба первичной уранопластики и методы их устранения.- СПб: Человек, 2010. -32с.

27. Латышев О.Ю. Представление о дисплазии соединительной ткани. Стоматологические заболевания и изменения в челюстно-лицевой области при дисплазии соединительной ткани // Стоматология детского возраста и профилактика. – 2006. - № 1-2. – С. 25-27.

28. Лопатин А.В., Ясонов С.А., Васильев И.Г. Опыт применения биодegradуемых фиксирующих материалов в клинике детской черепно-челюстно-лицевой хирургии // Margo Anterior. – 2006. - № 2. – С. 3-6

29. Лопатин А.В. Краниосиностозы. // М.: Медицина, 2003. – 112 с.

30. Мамедов Э.В. Клиника, диагностика и лечения детей с несиндромальными формами краниостенозов. Дисс. на соис. уч. ст. д.м.н. Москва. 2005.

31. Мамедов Э.В. Клиника. диагностика и лечения детей с несиндромальными формами краниостенозов. Дисс. на соис. уч. ст. к.м.н. Москва. 2005.

32. Мамедов А.А. Новые подходы к лечению детей с врожденный расщеленой губы и неба в современных условиях развития здравоохранения России // Дентал Юг. – 2008. - №9. – С.12-16.

33. Малашенкова Е.И. Оптимизация ортодонтического лечения пациентов с врождённой расщелиной губы, нёба и альвеолярного отростка до и после костной аутопластики: автореф.дис...канд.мед.наук. –М., 2012. – 22 с.

34. Мёддер У., Конен М., Андерсен К., Энгельбрехт Ф., Фриц Б. Лучевая диагностика. Голова и шея. – М.: МЕДпресс-информ, 2010. – 304 с.

35. Набиев Ф.Х., Алавердов В.П. Использование биорезорбируемых пластин и шурупов при лечении больных с челюстно-лицевой патологией // Стоматология. – 2006. - № 3. – С. 30-35.

36. Надточий А.Е., Старикова Н.В., Морфофункциональная характеристика у пациентов с расщелиной губы и нёба по результатам мультиспиральной компьютерной томографии // Стоматология. – 2012. - № 4. – С. 54-59.

37. Нелюбина О.А., Мамедов А.А., Киргизов И.В. Врождённая патология челюстно-лицевой области. Случай оперативного лечения с тератомой полости рта и ротоглотки, сочетающейся с врождённой расщелиной губы и нёба // Стоматология детского возраста и профилактика. - 2012. - №4. - 28-30 с.

38. Рабухина Н.А., Голубева Г.И., Перфильева С.А., Караян А.С. Общие принципы рентгенологического исследования при дефектах и деформациях лицевого скелета // Медицинский алфавит. Стоматология. – 2010. № 2.–С.7-9.

39. Рогацкий Д.В. Конусно-лучевая компьютерная томография. Основы визуализации. – Львов: Галл-Дент, 2010. – 148с.

40. Серебряков Е.Н. Медико-стоматологическая реабилитация больных с врожденными расщелинами верхней челюсти, альвеолярного отростка и нёба: Автореф.дис...канд.мед.наук. – Барнаул, 2011. – 18с.

41. Стариков Н.В. Раннее ортопедическое лечение детей с врождённой двухсторонней расщелиной верхней губы и нёба: Автореф. дис. канд. мед. наук. – М., 2006. – 20с.

42. Старикова Н.В., Надточий А.Г. Агеева М.И. Клиническое значение положения, формы и функции языка у пациентов с расщелиной губы и нёба // Клиническая стоматология. – 2012. - № 1. – С. 28-31.

43. Старикова Н.В., Удалова Н.В. Современная концепция коррекции положения с расщелиной альвеолярного отростка у пациентов с расщелиной губы, альвеолярного отростка и нёба // Клиническая стоматология. – 2012. - № 4. – С. 62-65.

44. Старикова Н.В., Арсенина О.И., Надточий А.Г., Агеева Л.В. Ортопедическое лечение пациентов с врожденной двухсторонней расщелиной верхней губы и нёба до первичной хейлопластики // Ортодонтия. – 2006. - № 1 (33). – С. 36-39.

45. Труфанова Г.Е. Лучевая диагностика; учебник. – М.: ГЭОТАР-Медиа, 2012. – 496 с.

46. Филимонова Е.В., Дмитриенко С.В., Будда О.А. Планирование ортодонтического и ортопедического лечения детей трёх-шести лет врожденным односторонним несращением верхней губы и нёба // Стоматология детского возраста и профилактика. – 2006. - № 3-4. – С.77-79.

47. Хелминская Н.М., Притыко А.Г. Значение рационального планирования комплексного лечения в реабилитации больных с врожденными пороками черепно-лицевой области // Стоматология детского возраста и профилактика. – 2007. - № 3-4.- С. 49-51.

48. Хелминская Н.М., Притыко И.Л., Шевеленкова Т.Д. Оценка межличностных отношений врача и пациента с врожденными пороками развития черепно-челюстно-лицевой области // Стоматология детского возраста и профилактика. – 2007. - № 4. – С. 16-17.

49. Хелминская Н.М., Притыко А.Г. Значение рационального планирования комплексного лечения в реабилитации больных с врожденными пороками черепно-лицевой области // Стоматология детского возраста и профилактика.- 2007.- № 3-4. – С. 49-51.

50. Хорошилкина Ф.Я., Чобаян А.Г., Манучарян А.А. Метод анализа телерентгенограмм головы по Шварцу // Ортодонтия. – 2012. - № 2. – С. 27

51. Худоногова Е.Я. Лечение дистальной окклюзии у больных с нарушениями опорно-двигательного аппарата: Автореф. дис... канд.мед.наук. – Санкт-Петербург, 2006. – 22 с.

52. Цыганова Н.А., Бельченко В.А., Притыко А.Г., Хаджаев З.М. Преимущества использования костной стружки мембранозного происхождения, смешанной с венозной кровью пациента, для закрытия небольших послеоперационных дефектов костей свода и основания черепа // Стоматология детского возраста и профилактика. – 2006. - № 3-4. – С. 39-41.

53. Чибисова М.А., Зубарева А.А., Дударев А.Л., Шавгулидзе М.А. Применение конусно-лучевой компьютерной томографии в хирургической стоматологии, челюстно-лицевой хирургии и оториноларингологии для



дифференциальной диагностики стоматологических заболеваний // Стоматолог-практик. – 2012. - ; 4. – С. 20-25.

54. Чуйкин С.В., Персин Л.С., Давлетшин Н.А. Оценка состояния небно-глоточного затвора у детей с врожденной расщелиной неба после уранофилопластики // Ортодонтия. – 2008. - № 3 (43). С. 25-29.

55. Чуйкин С.В., Давлетшин Н.А. Алгоритм реабилитации детей с врожденной расщелиной верхней губы и неба, проживающих в Республике Башкартостан.2008. - № 2.- С. 22-26.

56. Йигиталиев Ш.Н. Функциональная и эстетическая реабилитация пациентов с дефектами и деформациями скуло-носо-лобно-глазничной области: автореф.дис...канд.мед.наук. – М., 2011. – 24 с.

57. Шевцов В.И., Дьячков А.Н., Чиркова А.М., Ирьянов Ю.М. Регенерация костей черепа при чрескожном остеосинтезе. М., Издательство «Медицина»,

58. Albright AL, Byrd RP: Suture pathology in craniosynostosis. J. Neurosurg 1981; 54:384-387.

59. Allareddy V., Turkistani K., Nanda V., Gajendrareddy P., Venugopalan S. Фактор, ассоциирующиеся с расходами на госпитализацию пациентов по поводу пластики расщелин нёба и последующих коррекций. Factors associated with hospitalization charges for cleft palate repairs and revisions // J. Oral Maxillofac. Surg. – 2012. – Vol. 70, № 8. – P. 1968-1977.

60. Babler WJ, Persing JA (1982): Experimental alteration of cranial su-ture growth: Effects on the neurocranium, basicranium, and mid-face. In Dixon AD, Sarnat BG (eds): "Factors and Mechanisms Influencing Bone Growth." New York: Alan R. Liss, Inc., pp 333-345.

61. Babler WJ, Persing JA, Winn HR, Jane JA, Rodeheaver GT: Compensatory growth following premature closure of the coronal suture in rabbits. J Neurosurg 1982; 57:535-542

62. Bartlett SP, Whitaker LA, Marchac D. The operative treatment of isolated craniofacial dysostosis (plagiocephaly); a comparison of the unilateral and bilateral techniques. *Plast Reconstr Surg* 1990; 85:677

63. Buij G., Von Bakelen N., Jansma J., Visscher J., Hoppenreijts T., Bergsma J., Stegenga B., Bos R. Рандомизованное клиническое исследование биodeградируемых и титановых систем фиксации в челюстно-лицевой хирургии. A randomized clinical trial of a biodegradable and titanium fixation systems in maxillofacial surgery // *J. Dent. Res.* – 2012. – Vol. 91, № 3. – P. 299-304.

64. Bayerlein T., Proff P., Heinrich A. Оценка состояния костной ткани в зоне расщелины после вторичной остеопластики. Evaluation of bone availability in cleft area following secondary osteoplasty // *J. Cranio-Maxillofac. Surg.* – 2006. – Vol. 34. – P. 57-60

65. Bill J., Proff P., Bayerlein T., Wiengaetener J., Fanghanel J., Reuther J. Лечение пациентов с расщелинами нёба, альвеолярного отростка и губы-история вопроса и междисциплинарный подход к лечению. Treatment of patients with cleft lip, alveolus and palate – a short outline of history and current interdisciplinary treatment approaches // *J. Cranio-Maxillofac. Surg.*-2006.-Vol. 34. –P. 17-21.

66. Barlett P., Carter L., Russell J. Метод Лидса для краниопластики титановой конструкцией. The Leeds method for titanium cranioplasty construction // *Brit. J. Oral Maxillofac. Surg.* – 2009. – Vol. 47. - № 3.- P. 238-240.

67. Choy, A. E., S. Margolis, G. M. Breinin, G. McCarthy: Analysis of preoperative and postoperative extraocular muscle function in surgical translocation of bony orbits: a preliminary report. Symposium on diagnosis and treatment of craniofacial anomalies — vol. 20. pp. 128-137 (1979) Mosby, St-Louis

68. Cohen MM Jr (1986): "Craniosynostosis: Diagnosis, Evaluation, and Management." New York: Raven Press.

69. Enlow, D. H., and McNamara, J.A., Jr. The neurocranial basis for facial form and pattern. *Angle Orthod.* 1973; 43: 256.

70. Faber HK, Towne EB: Early operation in premature cranial synostosis for the prevention of blindness and other sequelae. Five case reports with follow-up. *J Pediatr* 1943; 22:286-307.

71. Furtwangler JA, Hall SH, Koskinen-Moffett LK: Sutural morphogenesis in the mouse calvaria: The role of apoptosis. *Acta Anat (Basel)* 1985; 124:74-80.

72. Furuya Y, Edwards MSB, Alpers CE, Tress BM, Norman D, Ousterhout DK: Computerized tomography of cranial sutures. Part 2: Abnormalities of sutures and skull deformity in craniosynostosis. *J Neurosurg* 1984; 61:59-70.

73. Gorlin RJ, Cohen MM Jr, Levin LS (1990): "Syndromes of the Head and Neck," Third Edition. New York: Oxford University Press.

74. Graham, J. M., Jr., Badura, R. J., and Smith, D. W. Coronal craniostenosis: Fetal head constraint as one possible cause. *Pediatrics* 1980; 65: 995.

75. Gesch D., Kirbschus A., Mack F., Gedrange T. Сравнение краниофациальной морфологии пациентов и расщелинами нёба, губ и альвеолярного отростка после проведения вторичной остеопластики и без нее. Comparison of craniofacial morphology in patients with unilateral cleft lip alveolus and palate with and without secondary osteoplasty // *J. Cranio – Maxillofac. Surg.* - 2006. - Vol. 34. - P. 62-66.

76. Gei S., Mair B., Kandler B., Gabriele M., Watzek G., Gruber R. Изучение *in vitro* от возрастных изменений костных клеток, отобранных от основания черепа и нижней челюсти у крыс. Agerelated changes of cell outgrowth from rat calvarial and mandibular bone *in vitro* // *J.Cranio – Maxillofac. Surg.* – 2006. – Vol. 34, № 7. – P. 387-394.

77. Grabovski R., Kopp H., Stahl F., Gundlach K. Прехирургическая ортопедическая подготовка новорожденных с расщелинами – лечение и

отдаленные результаты. Presurgical orthopaedic treatment of newborns with clefts – functional treatment with long-term effects // J. Cranio-Maxillofac. Surg. - 2006. – Vol. 34. – P. 34-44.

78. Gundlach К.Н., Maus С. Эпидемиология и частота встречаемости расщелин в Европе и по всему миру. Epidemiological studies on the frequency of clefts in Europe and world – wide // J. Cranio- Maxillofac .Surg. -2006.-Vol.34.-P.1-2.

79. Gao Н., Ren Y. Морфологические характеристики черепа и лица взрослых китайцев с нормальной окклюзией и разными отклонениями скелета. Craniofacial morphological characteristics of Chinese adults with normal occlusion and different skl divergence //Europe .J .Orthodont.-2011.-Vol. 33,№2.-P.198-204.

80. Hemprich А., Frerich В., Heirl Т., Dannahauer К.Н. Концепция для лечения пациентов с расщелинами нёба, альвеолярного отростка и губ. The functionally based Leipzig concept for the treatment of patients with cleft lip, alveolus and palate // J. Cranio-Maxillofac. Surg.-2006. – Vol. 34. – P. 22-26

81. Heinrich А., Proff Р., Michel Т. Пренатальная диагностика расщелин и ее значение для родителей и ухода за ребенком. Prenatal diagnostics of cleft deformities and its significance for parent and infant care // J. Cranio-Maxillofac.Surg.-2006.-Vol.34.-P.14 – 16.

82. Hoffman, H. J., and Mohr, G. Lateral canthal advancement of the supra-orbital margin: A new corrective technique in the treatment of coronal synostosis. J. Neurosurg. 1976; 45:376.

83. Ham, A. W. Histology, 7th Ed. Philadelphia: Lippincott, 1974. Pp. 378-445.

84. Inouye RN, Kokich VG, Clarren SK, Bowden DM: Fetal alcohol syndrome: An examination of craniofacial dysmorphology in *Macaca nemestrina*. J Med Primatol 1985;14:35—38.

85. Izquierdo А., Mishima F., Carrard V., Farina M., Nojima M. Влияние индуцированной ранней зрелости на развитие черепа у самок крыс

линии Вистар. Effectsof induced precocious puberty on cranial growth in female wistar rats // Europe. J.Orthodont. -2012. –Vol.34, №2. -. 133- 140.

86. Ito s., Noguchi M., Suda Y., Yamaguchi A., Kohama G., Yamamoto E. Оценка речи и формы зубных рядов после оттягивающей палатопластики пациентам с ращелинами неба: сравнение методов супранадкостничного и слизистонадкостничного лоскутов. Speech eveluation and dental arch shape following pushback palatoplasty in cleft palate patients: Supraperiosteal flap technique versus mucoperiosteal flap technique // L. Cranio-Maxillofac. Surg.- 2006. – Vol. 34 № 3. – P . 135-143.

87. Jane JA, Park TS, Zide BM, et al. Alternative techniques in the treatment of unilateral coronal synostosis. J Neurosurg 1984; 61(3):550-556

88. Joos U., Wermker K., Kruse-Loesler B., Kleinheinz. Влияние концепции лечения, пластики неба и глотки, пола и возраста на открытую гнусавость пациентов с расщелинами губы, альвеолы и нёба. Influence of treatment concept, velopharyngoplasty, gender and age on hypernasality in patients with cleft lip, alveolus and palate // J. Cranio-Maxillofac. Surg. – 2006. – Vol. 34, №8 – P. 472-477.

89. Juergens P., Beinemann J., Zandbergen M., Raith S., Kunz C., Zeilhoter H. Концепция компьютерной диагностики и лечения для повышения точности и безопасности внечерепной коррекции асимметрии черепного свода. A computer-assisted diagnostic and treatment concept to increase accuracy and safety in extracranial correction of cranial vault asymmetries // J. Oral Maxillofac. Surg. – 2012. – Vol. 70, № 3. - P. 677-684.

90. Kirschenr R.E. et al. Craniosynostosis and altered patterns of fetal TGF- $\beta$  expression induced by intrauterine constraint // Plast. Reconstr. Surg. – 2002. – Vol.109, №7. – P.2338-2354.

91. Kokich VG: Age changes in the human frontozygomatic suture. AmJ Orthod 1976;69:411-430.

92. Koskinen-Moffett L, Moffett BC (1989): Sutures and intrauterine deformation. In Persing JA, Edgerton MT, Jane JA (eds): "Scientific Foundations

and Surgical Treatment of Craniosynostosis," edited by Baltimore: Williams and Wilkins, pp. 96-106.

93. Kubota S. Роль фактора роста соединительной ткани CC N2 в развитии и ремоделировании рото – лицевых тканей. CCN2 in orofacial tissue development and remodeling // Japan. Dent. Sci. Rev. – 2012. - Vol. 48, № 2. – P. 101-113.

94. Kupfer P., Abbot M., Abramowicz S., Meara J., Padwa B. Разница в стоимости лечения при переднем и заднем доступах к подвздошному гребню при операциях альвеолярной костной трансплантации пациентам с расщелинами губы/нёба. Cost differences between the anterior and posterior approaches to the iliac crest for alveolar bone grafting in patients with cleft lip/palate // J. Oral Maxillofac. Surg. – 2012. – Vol. 70, № 3. – P. 685-689.

95. Lane LC: Pioneer craniectomy for relief of mental imbecility due to premature sutural closure and microcephalus. JAMA 1892; 18:49-50.

96. Lannelongue OM: De la craniectomie dans la microcephalie. Compt Rend Acad Sci 1890; 110:1382-1385.

97. Lyn C.S., Mitchel R., Moursi A.M. Rescue of coronal suture fusion using transforming growth factor-beta 3 (Tgf-beta 3) in rabbits with delayed-onset craniosynostosis // Anat. Rec. – 2003. – Vol.274A, N 2. – P.962-971.

98. Lucae J.C.G. De Symmetria et asymmetria organ, animal, imprimis cranii. Inaugural Dissertation as Professor of Anatomy 1839.

99. Landsbarger P., Proff P., Dienze S., Hoffmann A., Kaduk W., Meyer Fu., Mack F. Оценка состояния пациентов с односторонними расщелинами нёба, альвеолярного отростка и губы после лечения .Evaluation of patient satisfaction after therapy of unilateral clefts of lip, alveolus and palate // J. Cranio-Maxillofac.Surg. – 2006.-Vol. 34. – P.31 – 33.

100. Li Y., Shi B., Song Q., Zuo H., Zheng Q. Влияние пластики губы на развитие верхней челюсти и мягких лица у пациентов с полными односторонними расщелинами губы, альвеолы и нёба.Effects of repair on

maxillary growth and facial soft tissue development in patients with a complete unilateral cleft of lip, alveolus and palate // *J. Cranio – Maxillofac. Surg.*- 2006.- Vol, 34, №6 – P. 355 – 361.

101. Marsh E S Anand R Brennan P Уход за больными в ранние сроки после операции по реконструкции головы и шеи с использованием свободных лоскутов – национальное исследование общепринятой практики. Early postoperative care for free flap head neck reconstructive care for free flap head neck reconstructive surgery – a national survey of practice *Brit J. Oral Maxillofac. Surg.* – 2009.- Vol. 47. - № 3. P. 182-185.

102. Mylonas A. , Tzerbos F. Черепно-челюстно-лицевая хирургия в трудах Гиппократов. Cranio-maxillofacial surgery in corpus Hippocraticum // *J. Cranio – Maxillofac. Surg.* - 2006. - Vol. 34.- P. 129-134.

103. Marsh E S Anand R Brennan P Уход за больными в ранние сроки после операции по реконструкции головы и шеи с использованием свободных лоскутов – национальное исследование общепринятой практики. Early postoperative care for free flap head neck reconstructive care for free flap head neck reconstructive surgery – a national survey of practice *Brit J. Oral Maxillofac. Surg.* – 2009.- Vol. 47. - № 3. P. 182-185.

104. Marchac D, Renier D. "Le front flottant." Traitement precoce des faciocraniostenoses. *Ann Chir Plast Esthet* 1979;24:121

105. Miroue M, Rosenberg L (1975): The human facial sutures: A morphologic and histologic study of age changes from 20 to 95 years. MSD Thesis, University of Washington.

106. Moss ML: Fusion of the frontal suture in the rat. *Am J Anat* 1958a; 102:141-165.

107. Moss-Salentijn L, Hendricks-Klyvert M (1985): "Dental and Oral Tissues," Second Edition. Philadelphia: Lea & Febiger.

108. Opperman L.A., Galanis V., Williams A.R. Transforming growth factor-beta 3 (Tgf-beta3) down-regulates Tgf-beta3 receptor type I (Tbetar-I)

during rescue of cranial sutures from osseous obliteration // *Orthod. Craniofac. Res.* – 2002. – Vol.5, N 1. – P.5-16.

109. Opperman L.A., Moursi A.M., Sayne J.R. Transforming growth factor-beta 3 (Tgf-beta3) in a collagen gel delays fusion of the rat posterior interfrontal suture in vivo // *Anat. Rec.* – 2002. – Vol.267, N 2. – P.120-130.

110. Persing JA, Lettieri JT, Cronin AJ, Wolcott WP, Singh V, Morgan E: Craniofacial suture stenosis: Morphological effects. *Plast Reconstr Surg* 1991; 88:563-571.

111. Posnick JC. Unilateral coronal synostosis (anterior plagiocephaly): current clinical perspectives. *Ann Plast Surg* 1996;36: 430-447

112. Proff P., Bayerlein T., Gedrange T., Reuther J., Bill J. Ортогнатическое хирургическое лечение пациентов с расщелинами. Orthognathic surgery in cleft patients // *J. Cranio-Maxillofac. Surg.* – 2006. – Vol. 34. – P. 77-81

113. Polzer I., Breitsprecher L., Winter K., Biffar R., Речевые и слуховые функции детей с расщелиной нёба после хирургического лечения по методу Криенса. Videoendoscopic, speech and hearing in cleft palate children after levator-palatopharyngeus surgery according to Kriens // *J. Cranio-Maxillofac. Surg.* – 2006. – Vol. 34. – P. 52-56.

114. Proff P., Bayerlein T., Wiengaetener J., Gedrange T., Rottner K., Schoebel S., Kaduk W. 3D-анализ пациентов с односторонними расщелинами нёба, альвеолярного отростка и губы. Functional 3 – D analysis of patients with unilateral cleft of lip, alveolus and palate (UCLAP) following lip repair // *J. Cranio-Maxillofac. Surg.*-2006. – Vol. 34. – P. 26-30.

115. Proff P., Bayerlein T., Toppe T., Fanghanel J., Hosten N. Искривление хрящей перегородки у детей с расщелинами губ, альвеолярного отростка и нёба – данные магнитно-резонансной томографии. Cartilaginous septum deviation in children with cleft lip, alveolus and palate – an MRI analysis // *J. Cranio-Maxillofac. Surg.* – 2006. Vol. 34.- P. 49-51.



116. Proff P., Weinarthner J., Bayerlein T., Reicheneder C., Fanganel J., Bill J. Гистологическое и гистоморфометрическое исследование изменений черепных швов, связанных развитием черепа, на модели животных. Histology and histomorphometric study of growth – related changes of cranial sutures in the animal J. Cranio-Maxillofac. Surg. -2006. – Vol. 34. – Supplement S2, - P.96 – 100.
117. Raimondi AJ, Gutierrez FA. A new surgical approach to the treatment of coronal synostosis. J Neurosurg 1977; 46(2):210-214
118. Reddy K, Hoffman HJ, Armstrong D: Delayed and progressive multiple suture craniosynostosis. Neurosurgery 1990; 26:442-448.
119. Schaaf H., Streckbein P., Ettorre G., Lowry J., Mommaerts M., Howaldt H-P. Стандарты для цифровой фотографии в черепно-челюстно-лицевой хирургии. Часть 2. Дополнительный набор снимков и советы, как избежать типичных ошибок. Standarts for digital photography in cranio-maxillofac surgery. Part 2: Additional picture sets and avoiding common mistake // J. Cranio-Maxillofac. Surg. – 2006. – Vol. 34, № 6. – P. 366-377.
120. Tessier, P., Guit G., Rougerie J. «Osteotomies cranio-naso-orbitales. Hypertelorisme». Ann. Chir. Plast. 1967; 12:103-118.
121. Tessier, P.: Relationship of craniostenoses to craniofacial dysostoses, and to faciostenoses. Plast. Reconstr. Surg. (1971 a):48: 224
122. Tessier, P.: The definitive plastic surgical treatment of the severe facial deformities of craniofacial dysostoses. Plast. Reconstr. Surg. (1971 b): 48: 419.
123. Tulasne, J. F., and Tessier, P. Analysis and late treatment of plagiocephaly: Unilateral coronal synostosis. Scand. J. Plast. Reconstr. Surg. 1981; 15: 257.
124. Togari A., Arai M., Kondo H., Kodama D., Niwa Y. Нейроостеогенная сеть: Симпатическая регуляция резорбции кости. The neuro-osteogenic network The sympathetic regulation of bone resorption Japan. Dent. Sci. Rev. – 2012. - Vol. 48, № 2. - P. 61-70.

125. Watanabe M, Laskin DM, Brodie AO: The effect of autotransplantation on growth of the zygomatico-maxillary suture. *Am J Anat* 1957;100:319-336.

126. Watanabe K., Kuroda S., Takahashi T., Kijima T., Torikai K., Tanaka E. Сегментальный distractionный остеогенез с модифицированной остеотомией по Ле Форту 11 для пациента с краниосиностозом. *Segmental distraction with modified LeFort 11 osteotomy for a patient with craniosynostosis // AJO-DO.* - 2012. – Vol. 142, №5. – P. 698-709.

127. Xiao D., Gao H., Ren Y. Морфологические характеристики черепа и лица взрослых китайцев с нормальной окклюзией и разными отклонениями скелета. *Craniofacialis morphological characteristics of Chinese adults with normal occlusion and different skeletal divergence // Europ J. Orthodont* - 2011. – Vol. 33, № 2. – P. 198-204.

128. Yaminashi C., Tsulimoton I., Koizomu H., Miya S., Yokota Y., Okomato R., Lida S., Aikawa T., Kohara H., Nisho L., Kogo M. Необычный подтип расщелины при односторонних расщелинах губы и нёба. *An uncommon cleft subtype of unilateral cleft lip and palate // L. Dent. Res.* – 2008. – Vol. 87. - №2. – P/ 164-168.